



UNIVERSIDAD NACIONAL AUTÓNOMA DE MÉXICO

FACULTAD DE INGENIERÍA

**Aplicación de la Ingeniería en
Sistemas Biomédicos en la
planeación quirúrgica y manufactura
de dispositivos médicos mediante
impresión 3D**

INFORME DE ACTIVIDADES PROFESIONALES

Que para obtener el título de

Ingeniero en Sistemas Biomédicos

P R E S E N T A

Héctor Omar Medina Córdova

ASESOR DE INFORME

M.I. Serafín Castañeda Cedeño



Ciudad Universitaria, Cd. Mx., 2026




**PROTESTA UNIVERSITARIA DE INTEGRIDAD Y
HONESTIDAD ACADÉMICA Y PROFESIONAL
(Titulación con trabajo escrito)**



De conformidad con lo dispuesto en los artículos 87, fracción V, del Estatuto General, 68, primer párrafo, del Reglamento General de Estudios Universitarios y 26, fracción I, y 35 del Reglamento General de Exámenes, me comprometo en todo tiempo a honrar a la institución y a cumplir con los principios establecidos en el Código de Ética de la Universidad Nacional Autónoma de México, especialmente con los de integridad y honestidad académica.

De acuerdo con lo anterior, manifiesto que el trabajo escrito titulado APLICACION DE LA INGENIERIA EN SISTEMAS BIOMEDICOS EN LA PLANEACION QUIRURGICA Y MANUFACTURA DE DISPOSITIVOS MEDICOS MEDIANTE IMPRESION 3D que presenté para obtener el título de INGENIERO EN SISTEMAS BIOMÉDICOS es original, de mi autoría y lo realicé con el rigor metodológico exigido por mi Entidad Académica, citando las fuentes de ideas, textos, imágenes, gráficos u otro tipo de obras empleadas para su desarrollo.

En consecuencia, acepto que la falta de cumplimiento de las disposiciones reglamentarias y normativas de la Universidad, en particular las ya referidas en el Código de Ética, llevará a la nulidad de los actos de carácter académico administrativo del proceso de titulación.



HECTOR OMAR MEDINA CORDOVA
Número de cuenta: 313049426

Introducción

El presente informe describe las actividades que desarrollé durante mi actividad profesional en una microempresa de impresión 3D enfocada al ámbito médico con el objetivo principal de brindar herramientas que permitieran obtener resultados adecuados en procedimientos quirúrgicos mediante asesoría, planificación, diseño y manufactura de herramientas 3D.

Objetivo

Aplicar los conocimientos adquiridos durante la licenciatura para garantizar que los estándares requeridos en la elaboración de guías quirúrgicas y modelos impresos en 3D se cumplieran satisfactoriamente, permitiendo que los médicos tratantes contaran con un trabajo de calidad a la hora de diagnosticar y brindar tratamiento a los pacientes.

Antecedentes

Tomografía Computarizada (TAC)

Es una técnica utilizada para obtener imágenes seccionales del cuerpo humano con alta resolución espacial, permitiendo una evaluación detallada de estructuras anatómicas internas. Cada imagen obtenida es un corte que se almacena en el archivo DICOM (Digital Imaging and Communications in Medicine), este es un formato internacional que se usa para almacenar los datos del paciente y la información obtenida en el estudio. (National Electrical Manufacturers Association [NEMA], 2023)

El principio de funcionamiento de la TAC se basa en la atenuación diferencial de los rayos X al atravesar los distintos tejidos del cuerpo. Los detectores registran la intensidad de radiación remanente, y dicha información se traduce en valores numéricos (unidades Hounsfield), que representan la densidad relativa de cada tejido. Este proceso permite diferenciar aire, grasa, tejidos blandos y estructuras óseas con gran precisión. (Hounsfield, 1980; Kalender, 2011)

Guías quirúrgicas

Una guía quirúrgica es un dispositivo personalizado que se utiliza para transferir de forma precisa una planificación quirúrgica virtual a un procedimiento quirúrgico real. Esto se logra dirigiendo y limitando la posición, angulación y profundidad de los instrumentos quirúrgicos a utilizar. Estas guías se desarrollan a partir de estudios tomográficos y modelos tridimensionales obtenidos mediante segmentación y diseño. (Mitsouras et al., 2015; Rengier et al., 2010)

En cirugía implantológica guiada, se necesitan de puntos de anclaje para que la guía sea colocada, dependiendo de la localización requerida, la anatomía del paciente y el criterio del médico tratante, las guías pueden apoyarse sobre hueso, sobre dientes o una combinación de ambas. (Tahmaseb et al., 2014)

- *Guía sobre hueso*

Este tipo de guía se coloca directamente sobre el hueso y se asegura con ayuda de pines quirúrgicos, para ello se debe desprender un segmento de tejido blando del hueso para poder colocarla, a este segmento se le llama colgajo y se vuelve a colocar en su lugar al término del procedimiento.

- *Guía sobre dientes*

Esta guía se apoya directamente sobre los dientes del paciente, eliminando el uso de pines, pero requiere de un escaneo intraoral del paciente o de un escaneo de un molde dental para obtener una figura 3D fiel a las dimensiones de las coronas y la encía. Esto es requerido porque la gran mayoría de los casos que requieren implantes cuentan con amalgamas y resinas, que generan brillos y vacíos en los archivos DICOM, imposibilitando que se pueda obtener una representación fiel de las coronas.

Craniectomía descompresiva

La craniectomía descompresiva es un procedimiento neuroquirúrgico utilizado para reducir la presión intracraneal como tratamiento de rescate en diversas patologías neurológicas. Esto se consigue al remover un fragmento óseo de la bóveda craneal con el objetivo de incrementar el espacio disponible para la reacomodación del tejido cerebral edematizado, evitando que se produzca daño adicional por compresión.

Una vez superada la fase aguda del paciente, surge la necesidad de la reconstrucción craneal mediante el diseño e implantación de una prótesis personalizada que restituya el segmento faltante de la bóveda craneal. (Rotaru et al., 2012)

Participación profesional

Simulo3D es una microempresa ubicada en la Ciudad de México con más de 20 años de experiencia en el ámbito de la cirugía dental, se especializa en la implementación de sistemas de cirugía guiada mediante impresión 3D y ofrece los servicios de:

- Planificación quirúrgica para colocación de implantes dentales.
- Diseño y fabricación de guías quirúrgicas
 - Guía para elevación de seno paranasal
 - Guía de regularización ósea
 - Guía para colocación de implantes
- Diseño de prótesis craneales para reconstrucción post-craniectomía
- Impresión 3D de biomodelos
- Cursos y capacitaciones para el uso de software especializado y sistema para cirugía guiada

El puesto que desempeñé en la empresa fue el de diseñador y planificador quirúrgico, las actividades que realizaba eran las de segmentar tomografías, hacer planeaciones de colocación de implantes, escanear modelos dentales, diseñar guías quirúrgicas y prótesis craneales, imprimir modelos segmentados y diseñados en las impresoras 3D, darles el acabado final a las piezas impresas, actualización de material para cursos e impartición de cursos. Estas actividades variaban diariamente dependiendo de los casos que llegaran, pero las más realizadas eran las de segmentación, planificación y elaboración de guías quirúrgicas. Estas actividades eran secuenciales, como se muestra en la Figura 1.

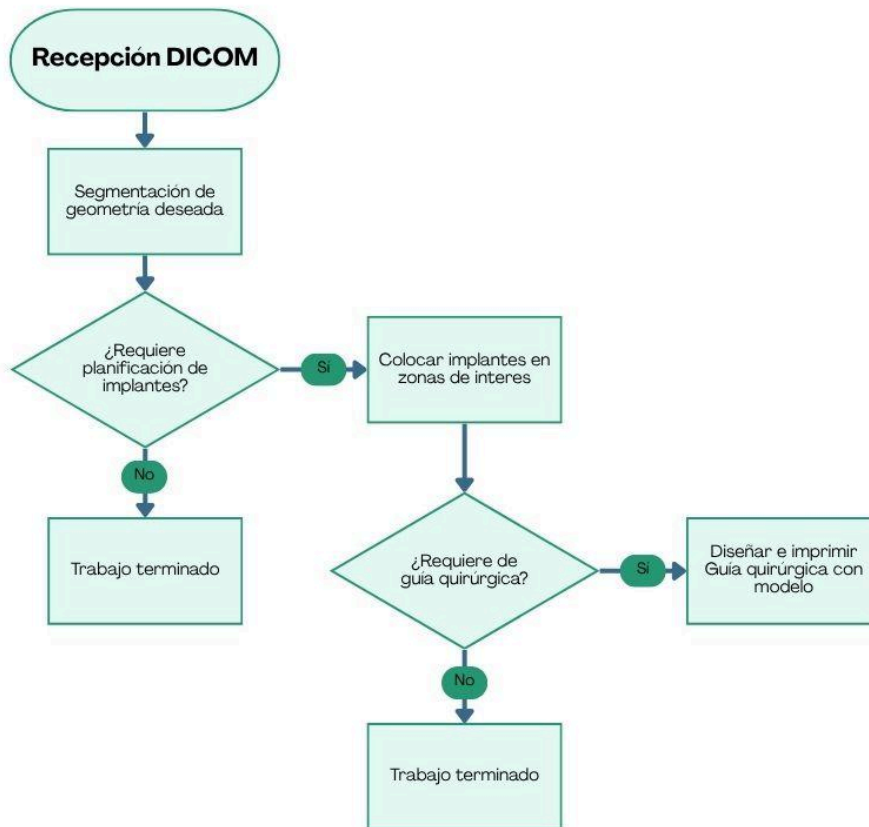


Fig. 1 Diagrama de flujo para las actividades de segmentación, planificación y diseño de guía quirúrgica.

A continuación, describo a detalle la metodología usada en las actividades realizadas:

- LIMPIEZA Y SEGMENTACIÓN DE ARCHIVOS DICOM PARA OBTENER LA GEOMETRÍA Y LAS PROPIEDADES DE LAS ESTRUCTURAS ÓSEAS INVOLUCRADAS.

Metodología

1. Para esta actividad, necesitaba ingresar los archivos DICOM del paciente en un software especializado que me permitía visualizar la tomografía. Una vez cargados los archivos, me aseguraba que la posición espacial de las imágenes era la correcta para comenzar con la segmentación.

2. Creaba máscaras con distintos valores de *Unidades Hounsfield* dependiendo del tipo de tejido que fuera a segmentar en la estructura anatómica de interés, en la Figura 2 se muestra en amarillo una máscara para segmentar el hueso.

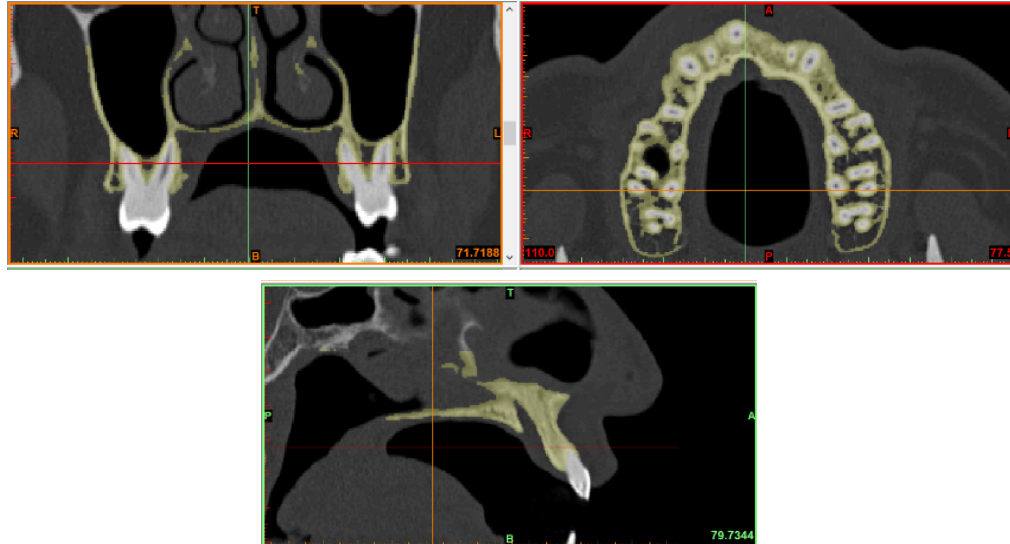

Fig. 2 Captura de pantalla del software utilizado mostrando vistas coronal, axial y sagital.

3. Después retiraba partes de la segmentación que no fueran necesarias y aislaba cada componente con el que iba a trabajar.
4. Una vez que la segmentación se encontraba limpia, debía editar las máscaras manualmente para agregar o retirar partes de la segmentación, ya que la densidad en un mismo tejido suele variar y no se logra obtener la geometría completa, de esta manera me aseguraba de que la figura 3D obtenida fuera fiel al modelo original, la Figura 3 muestra el modelo resultado de la segmentación.

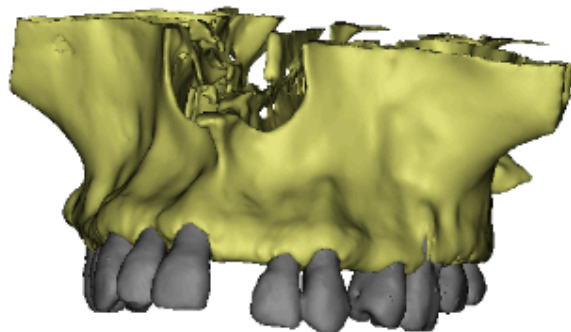

Fig. 3 Modelo 3D de las máscaras segmentadas.

- PLANIFICACIÓN PARA COLOCACIÓN DE IMPLANTES DENTALES.

Metodología

1. Para esta actividad, segmentaba los maxilares, inferior o superior según fuera el caso, los dientes y, en el caso del maxilar inferior, los nervios alveolares (Figuras 4 y 5).

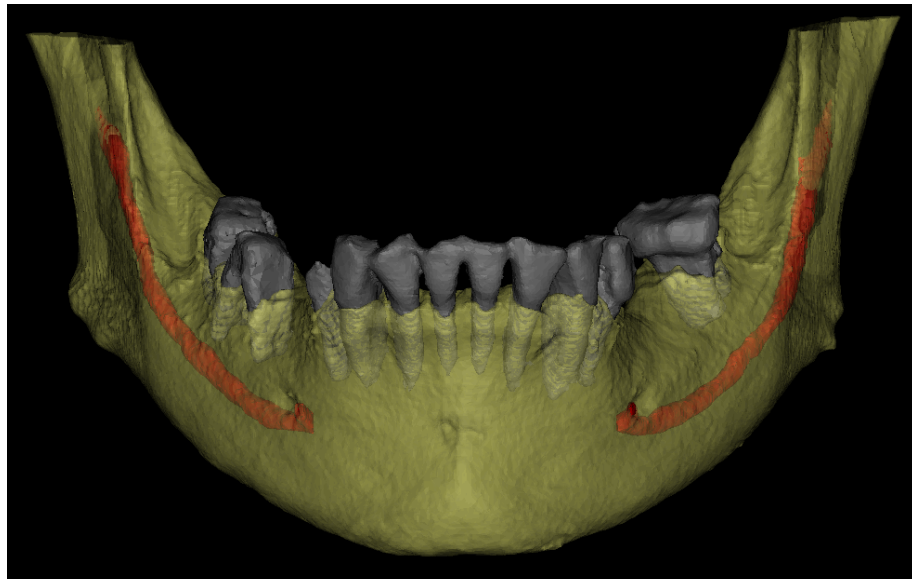


Fig. 4 Modelos segmentados de maxilar inferior, nervios alveolares y dientes.

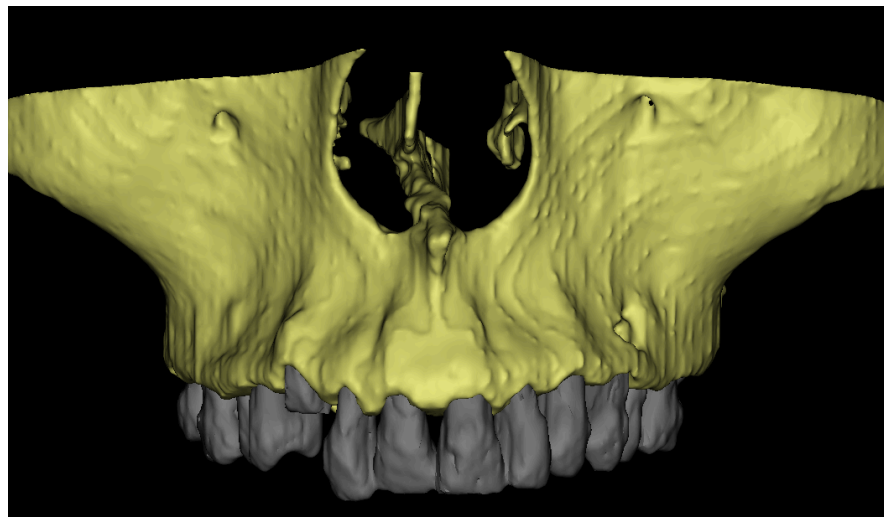


Fig. 5 Modelos segmentados de maxilar superior y dientes.

2. Posteriormente colocaba diseños de implantes dentales en las zonas requeridas, verificando siempre que el implante tuviera una fijación adecuada y suficiente espacio, mínimo 2 mm, entre los dientes

adyacentes, los senos paranasales (maxilar superior) y los nervios alveolares (maxilar inferior), como se muestra en la Figura 6.

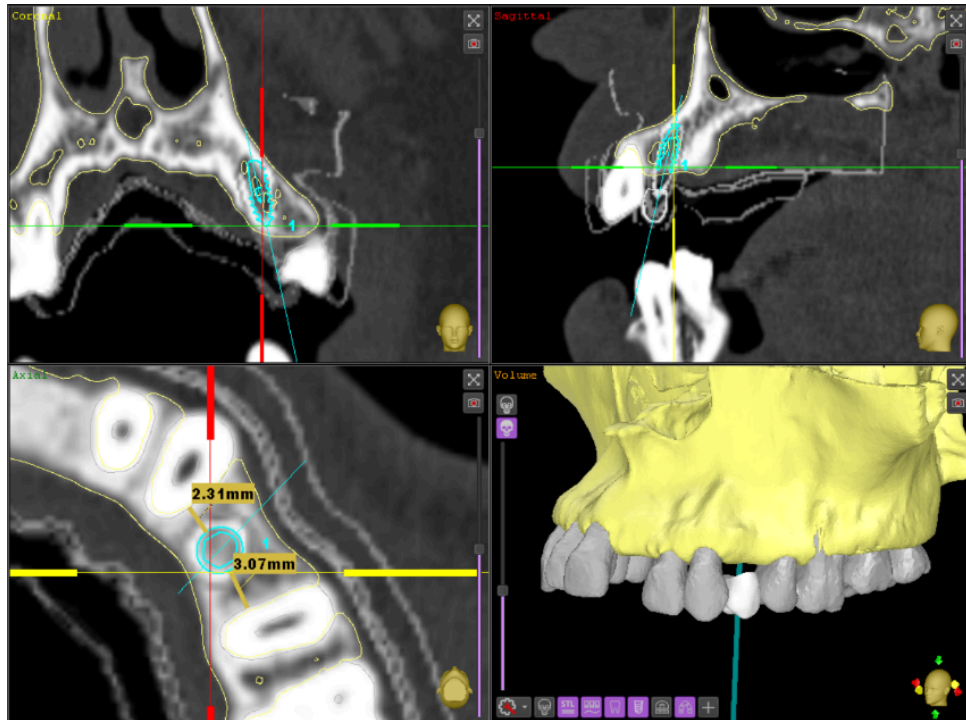


Fig. 6 Planificación de implante (contorno azul) en zona 24, mostrando verificación del rango de seguridad.

3. Una vez colocados los implantes, la planificación era cortejada con el médico a cargo de la cirugía para proceder al siguiente paso.

- DISEÑO DE GUÍAS QUIRÚRGICAS A PARTIR DE LA PLANIFICACIÓN SOBRE LOS ARCHIVOS DICOM.

Las principales guías quirúrgicas que realizaba eran guías para osteotomía regularizadora, guías para elevación de senos nasales y guías para colocación de implantes. Para la metodología me centraré en esta última.

Metodología

1. Lo primero que hacía era corroborar con el médico el tipo de técnica que emplearía en la cirugía para definir y crear un modelo anatómico que contuviera las áreas de interés para trabajar sobre él. Esto lo lograba uniendo las máscaras de hueso, dientes y escaneo (en el caso

de las guías sobre encía) dando como resultado una nueva máscara que llamaré “modelo”, la figura 7 muestra el objeto 3D resultante.

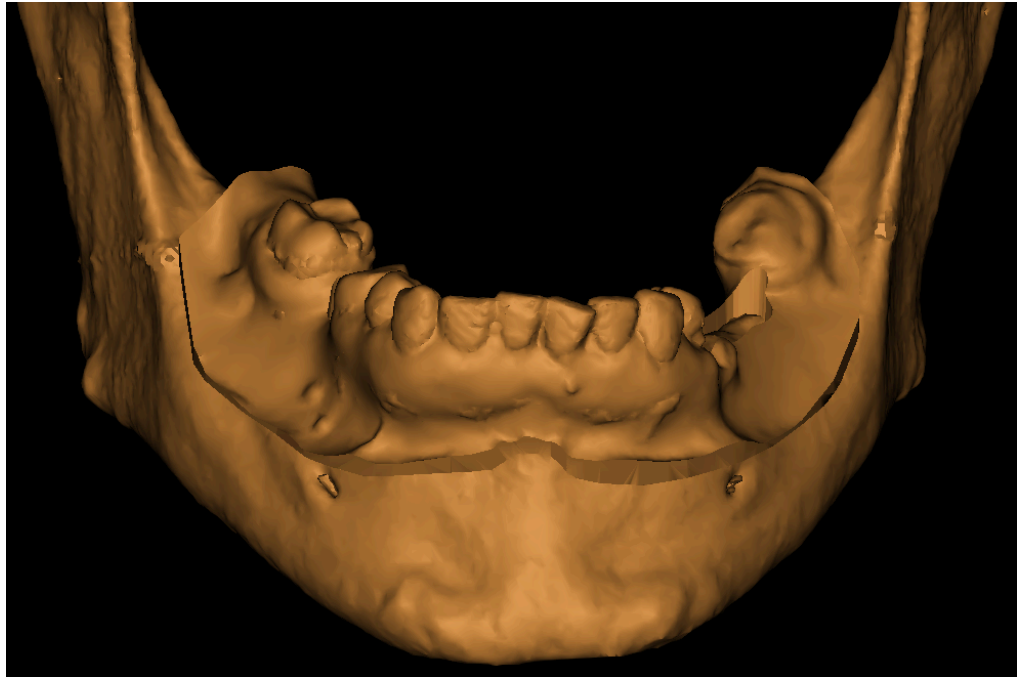


Fig. 7 Modelo obtenido de la unión de las máscaras

2. Después dilataba esta máscara modelo para obtener el cuerpo de la guía mediante cortes que delimitaran el área a ser usada como anclaje. Agregaba también cilindros de dimensiones estandarizadas en cada una de las zonas a colocar implantes para que al imprimir la guía pudiera colocar cilindros metálicos encargados de brindar soporte y dirección a la fresa a la hora de realizar la osteotomía sin correr el riesgo de que la guía se deformara o rompiera.

Estos cilindros se encontraban en la misma posición que los implantes colocados durante la planificación, garantizando que el agujero realizado con la fresa contara con la misma inclinación y colocación que en la planificación. Y para garantizar que el agujero se haría a la misma profundidad, se utilizaban aditamentos en las fresas que servían como topes colocados a la distancia requerida.

3. Después usaba operaciones booleanas para unir estos cilindros con el cuerpo de la guía y al resultado de esta unión, le restaba el modelo anatómico inicial, obteniendo así una guía con un diseño fiel a la anatomía del paciente, como se muestra en la Figura 8.

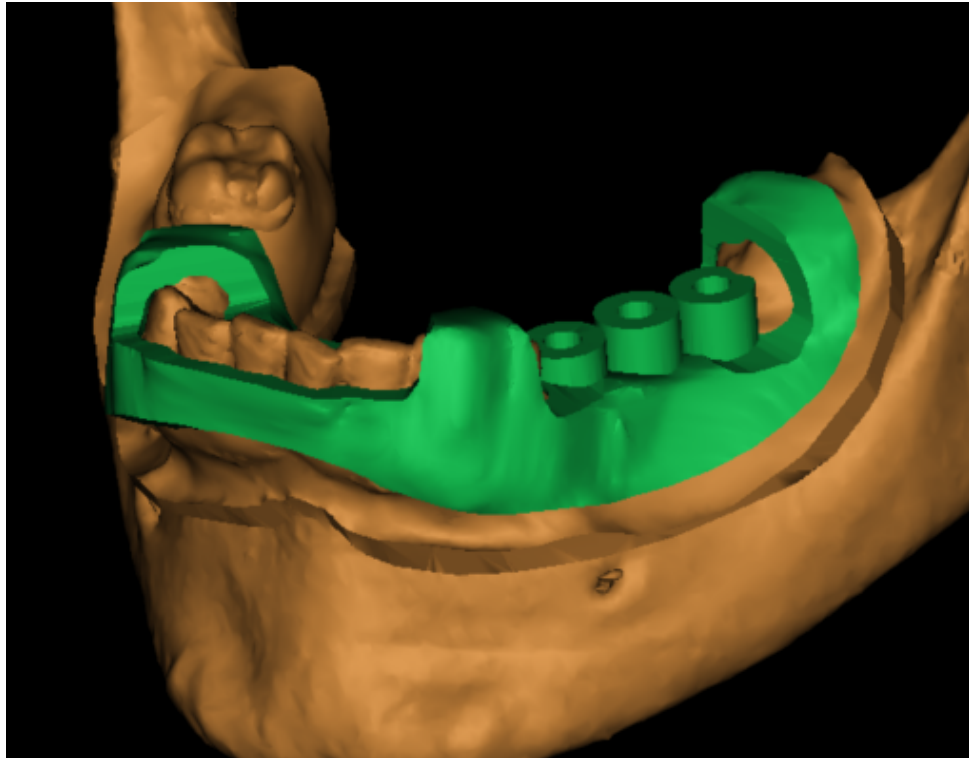


Fig. 8 Diseño de guía quirúrgica colocada sobre el modelo.

4. Posteriormente imprimía esta figura, le colocaba los cilindros metálicos y verificaba que coincidiera de manera adecuada con el modelo de yeso (Figura 9) y con el modelo impreso en 3D (Figura 10) para ser entregada.

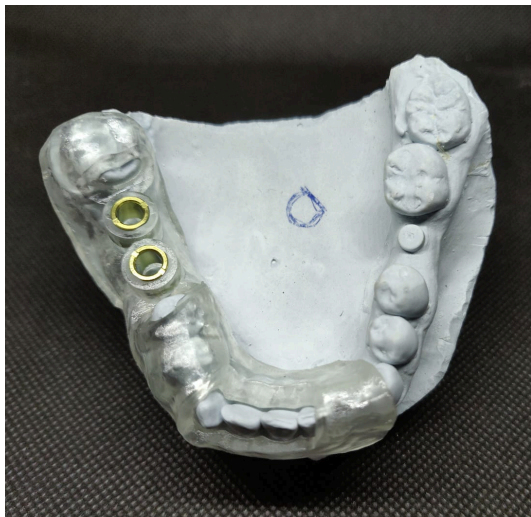

Fig. 9 Guía colocada sobre modelo de yeso.

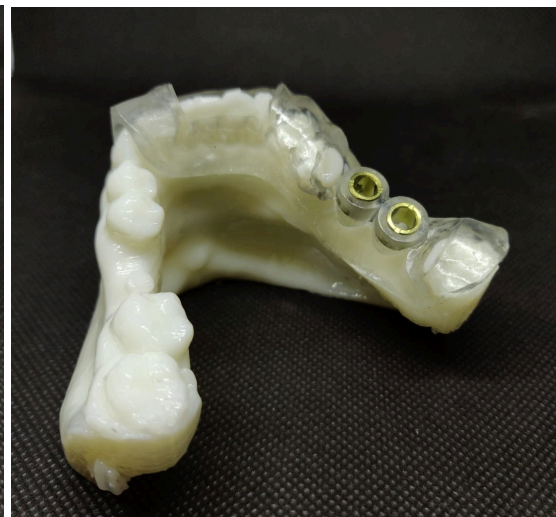


Fig. 10 Guía colocada sobre modelo impreso.

- DISEÑO DE PRÓTESIS PARA CIRUGÍA POST CRANIECTOMÍA DESCOMPRESIVA

Metodología

1. Para esta actividad, debía segmentar el cráneo del paciente y ajustar el plano sagital en la TAC para que coincidiera correctamente con la anatomía del paciente. Para lograr esto tomaba como guía huesos y partes anatómicas específicas del cráneo que me permitieran encontrar su eje de simetría, como se muestra en la Figura 11.

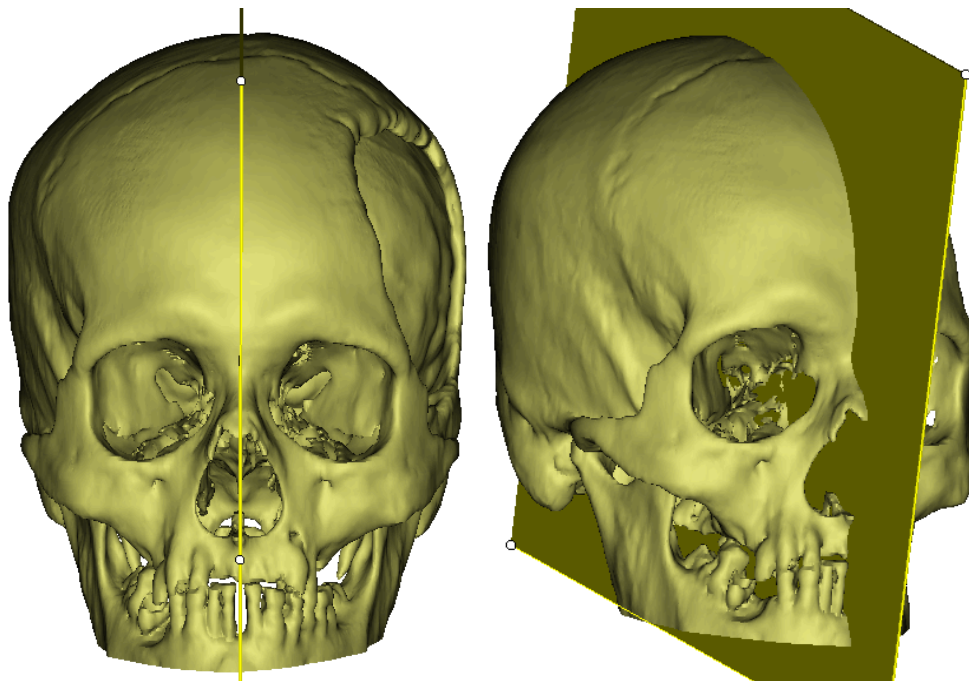


Fig. 11 Orientación del eje de simetría en cráneo segmentado.

2. Una vez que el plano sagital se ajustaba a la anatomía del paciente, lo usaba para obtener una figura 3D en espejo del cráneo, Después ajustaba esta nueva figura, para que el lado sano coincidiera por completo con el lado en que se había realizado la craneotomía descompresiva, nuevamente guiandome de huesos y zonas anatómicas específicas, además de la herramienta Rescale para conseguir un empalme correcto, como se muestra en la Figura 12.

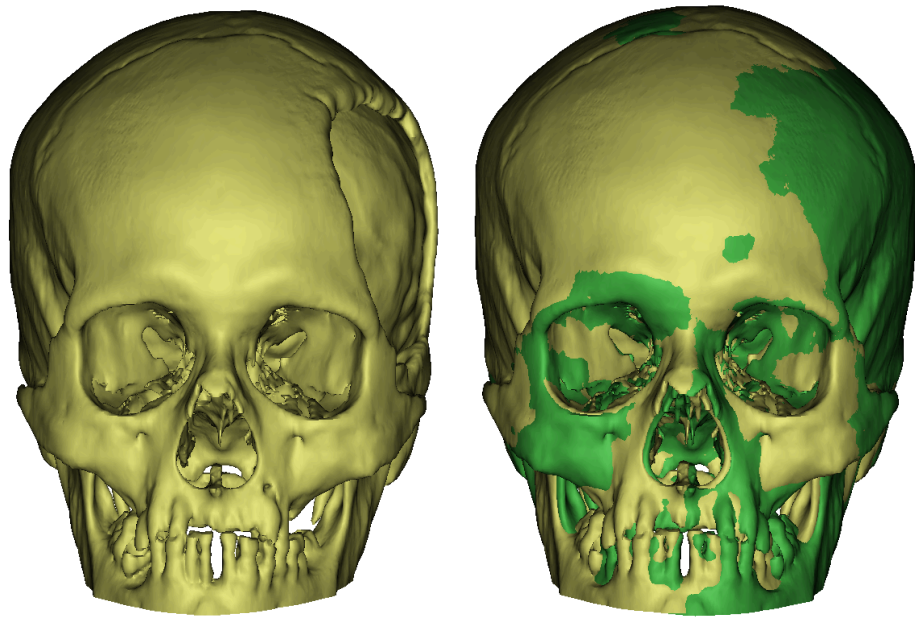


Fig. 12 Superposición de la figura espejo en el cráneo segmentado.

3. Posteriormente realizaba cortes alrededor de la zona afectada con un margen de 6 a 9 mm desde los bordes de la resección para contar con una superficie que pudiera ser utilizada como anclaje al mover esta nueva figura entre 1 y 3 mm para crear un pequeño desnivel entre los bordes de la resección y el margen.
4. Después de verificar que el escalón tuviera una profundidad adecuada alrededor de toda la resección, realizaba una resta booleana entre la figura recién cortada y el cráneo, obteniendo la prótesis requerida para ser colocada en el área resecada, en la Figura 13 se observa de color naranja.

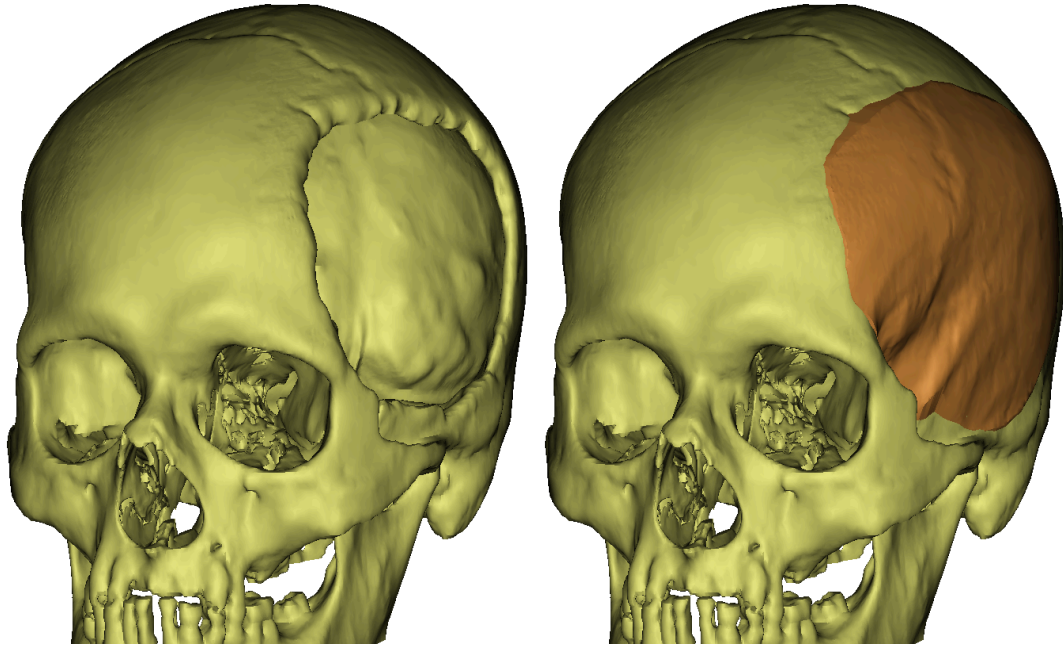


Fig. 13 Resultado final del diseño de prótesis craneal.

5. Para asegurarme de que el diseño tuviera las medidas adecuadas y de que encajaría sin ningún problema en la zona resecada, tomaba la figura original y realizaba un corte recto a 2 cm de la zona más baja de la resección, esta nueva figura la utilizaba como modelo anatómico para ser impreso junto con la prótesis y verificar su compatibilidad, como se muestra en la Figura 14.

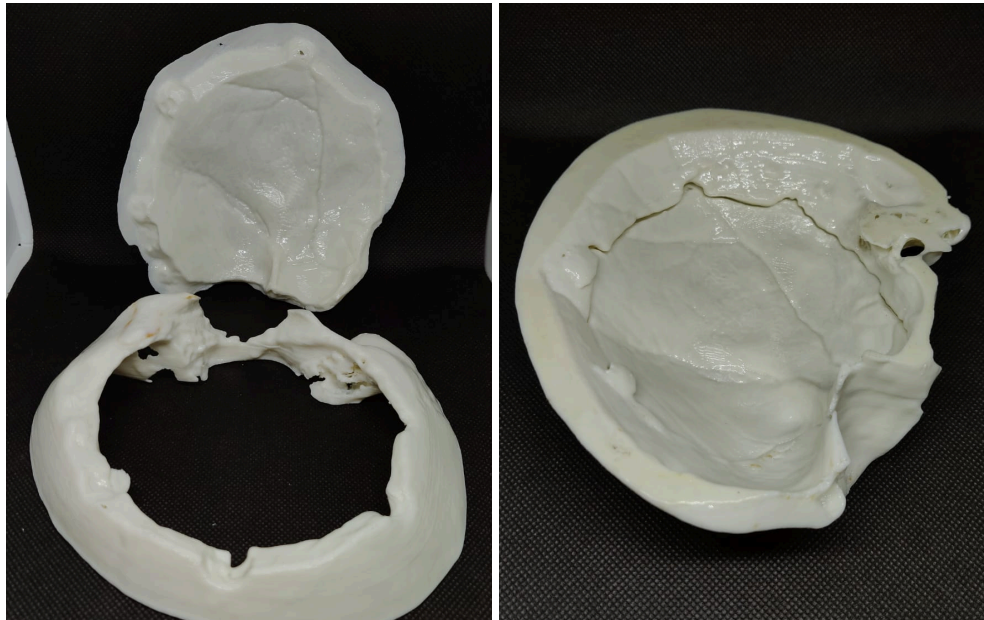


Fig. 14 Inspección final de calidad para entrega.

- IMPRESIÓN DE BIOMODELOS ANATÓMICOS Y PATOLÓGICOS.

Metodología

1. Para esta actividad segmentaba y obtenía la figura 3D de las áreas afectadas, como se muestra en la Figura 15.

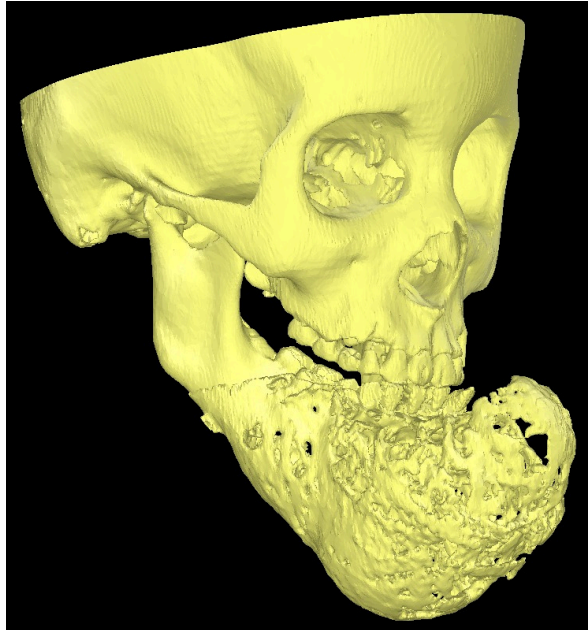


Fig. 15 Modelo segmentado de tumor óseo en maxilar inferior.

2. Procedía a exportarlo como archivo STL para poder trabajar con él en un software de laminado y procesado de impresión 3D.
3. Una vez en el software de laminado, elegía la impresora y el perfil de impresión previamente calibrado para la creación de biomodelos, también tenía que colocar la figura en la posición más conveniente para su impresión, procurando en todo momento que la figura resultante no corriera riesgo de sufrir deformaciones o errores de impresión al cargar el código en la máquina. Debido a las formas erráticas e irregulares de estas figuras, debía asegurarme que las impresoras se encontraran correctamente calibradas para que la impresión obtenida permaneciera fiel a la tomografía. La figura 16 muestra el modelo 3D segmentado antes y después de ser procesado para su impresión.

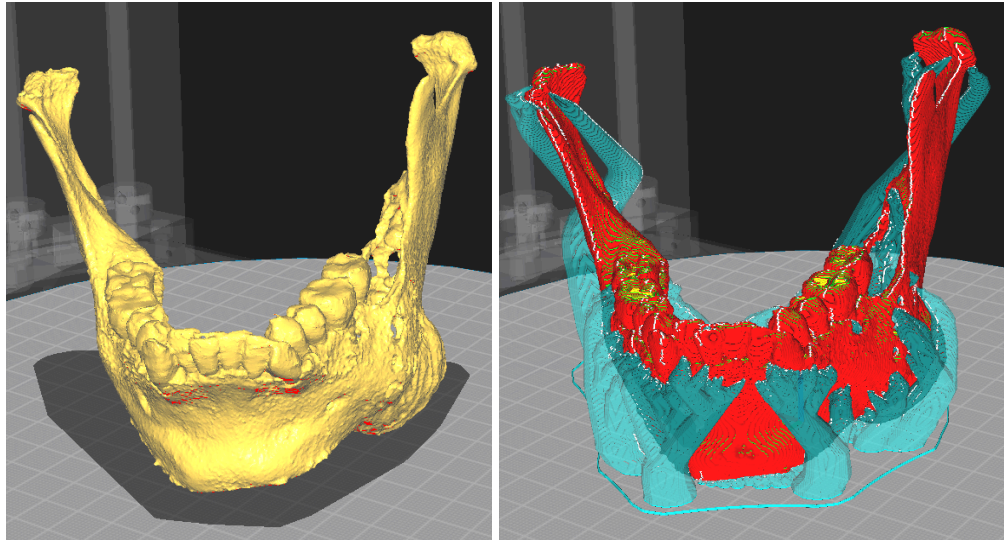


Fig. 16 Preparación del modelo segmentado para su impresión.

4. Las impresiones de biomodelos podían tomar desde 4 hasta 24 horas en completarse, una vez impresos, debía retirar los soportes cuidando no romper ninguna de las partes frágiles de la pieza.
5. Finalmente, sometía las piezas a un tratamiento con vapor de acetona para eliminar las líneas de impresión y darle un acabado pulido a las piezas, como se muestra en la Figura 17.

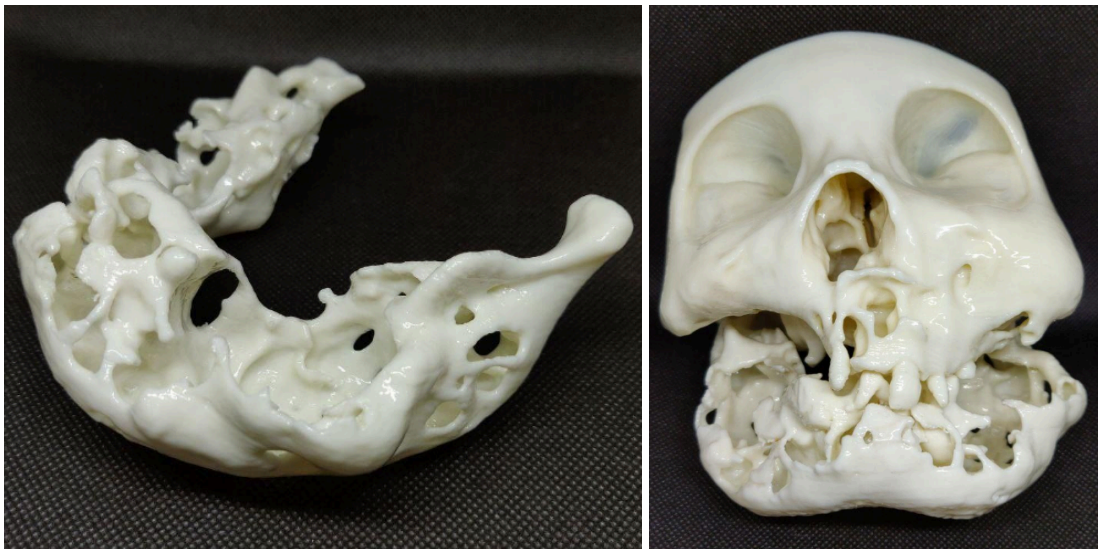

Fig. 17 Biomodelos impresos en 3D listos para su entrega.

- MANTENIMIENTO PREVENTIVO Y CORRECTIVO A LAS MÁQUINAS DE IMPRESIÓN 3D.

La empresa contaba con impresoras 3d de filamento, cartesianas y deltas (Fig. 18), y con impresoras 3d de resina que se mantenían en funcionamiento la mayor parte del tiempo, así que para asegurarme de que todas las impresiones obtenidas fueran una representación fiel de su modelo digital, debía mantener las máquinas en buen estado y funcionando correctamente en todo momento, para lograrlo, realizaba las siguientes actividades.

- Nivelar las máquinas

Nivelar correctamente las impresoras facilitaba que las piezas tuvieran una mejor adherencia a la cama o plato de impresión, disminuyendo las posibilidades de que la realización de la pieza fallara. Este proceso lo realizaba usualmente una vez a la semana.

- Encontrar el perfil de impresión adecuado

Realizaba pruebas de impresión con cada filamento y resina utilizada, estas pruebas estaban diseñadas para resaltar y poder corregir fallas comunes en impresiones debido a la temperatura utilizada, velocidad de impresión, distancia y velocidad de retracción, tiempo de exposición, etc. Este proceso solo se requería hacer una vez para cada material.

- Actualización constante y completa

La empresa contaba con máquinas de gama alta que rara vez necesitaban de mantenimiento o reparación, pero también contaban con máquinas de gama media que necesitaban de mayor mantenimiento y en muchos casos de reparaciones o de cambios de componentes para obtener impresiones de calidad. Cambios completos de componentes como el extrusor o el hot end, así como la incorporación de elementos como niveladores automáticos requerían de actualización directa del firmware de las máquinas.




Fig. 18 Reemplazo de placa madre en impresora tipo delta para actualización de firmware

Resultados

Logré concretar con éxito cada una de las actividades y problemáticas que se presentaban dentro de la empresa, brindando un trabajo de calidad que permitió darle seguridad al paciente sobre el procedimiento y facilitó la realización del mismo al médico tratante, reafirmando la importancia de la integración entre la ingeniería y la práctica clínica para la solución de problemas reales en el ámbito de la salud mediante equipos interdisciplinarios.

A continuación muestro un caso clínico de colocación de implantes en paciente edéntulo, englobando los procesos de segmentación, planificación, diseño e impresión de guía quirúrgica y su implementación en el proceso quirúrgico. El cirujano solicitó verbalmente el permiso del paciente para que su caso fuera utilizado con fines educativos e ilustrativos, aclarando que sus datos personales permanecerían confidenciales. Aunque el paciente aceptó que las imágenes de su cirugía fueran utilizadas, es importante aclarar que siempre será mejor notificar y solicitar su permiso de forma escrita.

- SEGMENTACIÓN Y OBTENCIÓN DE MODELO 3D DE HUESO Y PLACA DENTAL

Para este caso, el paciente contaba con una prótesis removible ajustada a su mordida, y se buscaba que la prótesis permanente que se le colocaría durante la cirugía fuera una fiel representación para que cumpliera con su correcta función anatómica. Para lograrlo, el estudio tomográfico realizado al paciente fue hecho mientras este utilizaba la prótesis removible y mantenía oclusión (como se muestra en la Figura 19), determinando directamente la dirección de cada implante y la distancia entre ellos para una correcta distribución de la carga a la hora de masticar.

Una vez cargados los archivos DICOM de la tomografía, realicé la segmentación del maxilar superior (Figura 20) y escaneé la prótesis removible del paciente (Figura 21) para digitalizarla y poder trabajar con ella dentro del software.

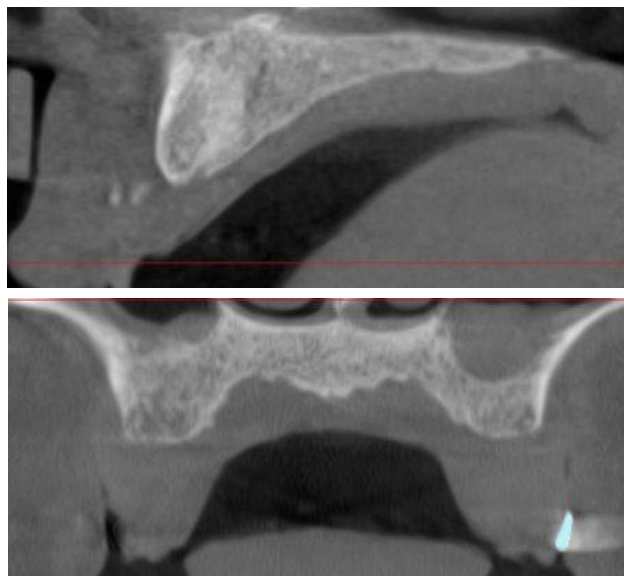


Fig. 19 Corte sagital y coronal del maxilar superior.

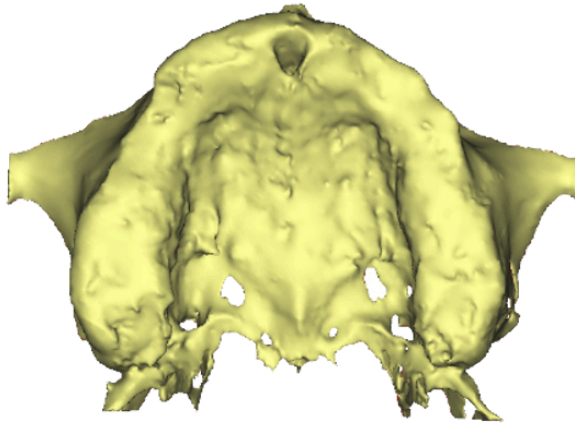


Fig. 20 Modelo segmentado del maxilar superior.

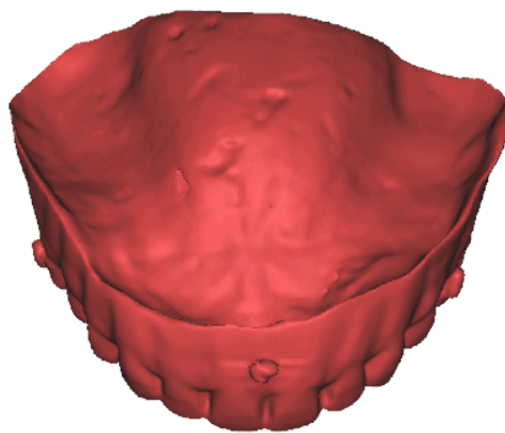


Fig. 21 Escaneo de prótesis removible.

- SUPERPOSICIÓN DE PLACA Y PLANIFICACIÓN DE IMPLANTES

Se colocó gutapercha en distintas zonas de la prótesis removible del paciente para que pudiera utilizarlos como puntos de referencia característicos al superponer el modelo, la gutapercha es un material radiopaco, por lo que destaca en la tomografía y se visualiza fácilmente, como se puede observar en la Figura 17. Este paso es requerido debido a que el material que conforma la prótesis ronda los mismos niveles en UH que los tejidos blandos dentro de la cavidad bucal, complicando obtener un modelo certero.

Después de superponer el modelo de la prótesis, realicé la planificación de 8 implantes en las zonas indicadas por el implantólogo y coloqué los pines de fijación para la fijación de la guía (Figura 22). Es importante que el proceso de superposición se realice correctamente, pues los implantes deberán ser dirigidos hacia la prótesis, como se muestra en la Figura 23.

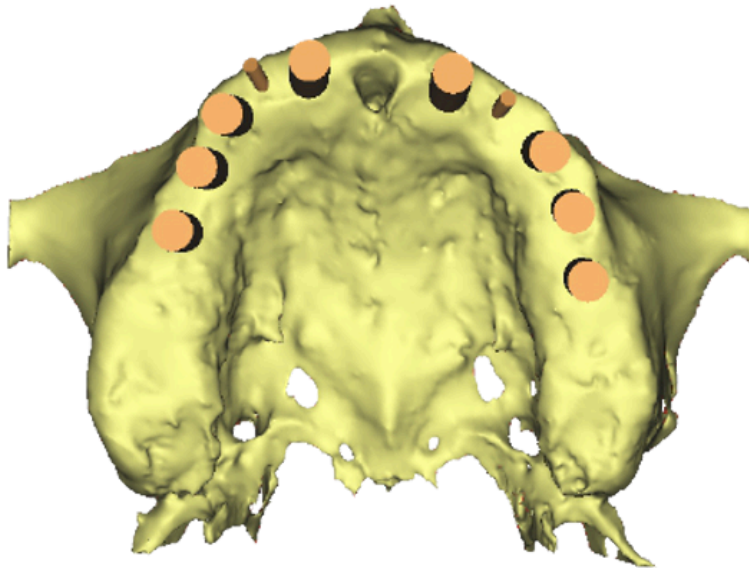


Fig. 22 Vista oclusal de planeación de implantes.

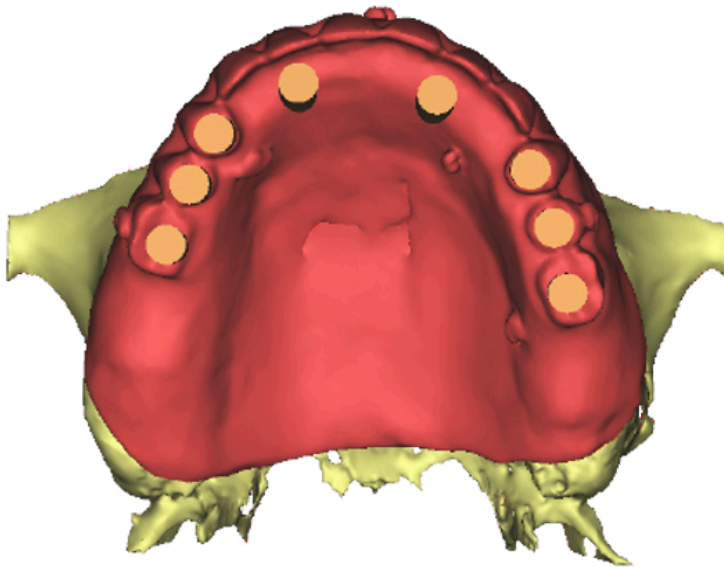


Fig. 23 Vista oclusal de planeación de implantes con prótesis colocada.

- **DISEÑO E IMPRESIÓN DE GUÍA QUIRÚRGICA SOBRE HUESO**

En cuanto la planeación fue aprobada por el médico tratante, realicé el diseño de la guía quirúrgica asegurándome siempre de que los cilindros colocados respetaran la posición original de la planeación previa (Figura 24). Una vez terminado el diseño, exporté el modelo 3D al software de laminado y lo preparé para su impresión.

La impresión de las guías quirúrgicas era realizada con tecnología SLA y se utilizaba resina biocompatible diseñada para ser usada en odontología.

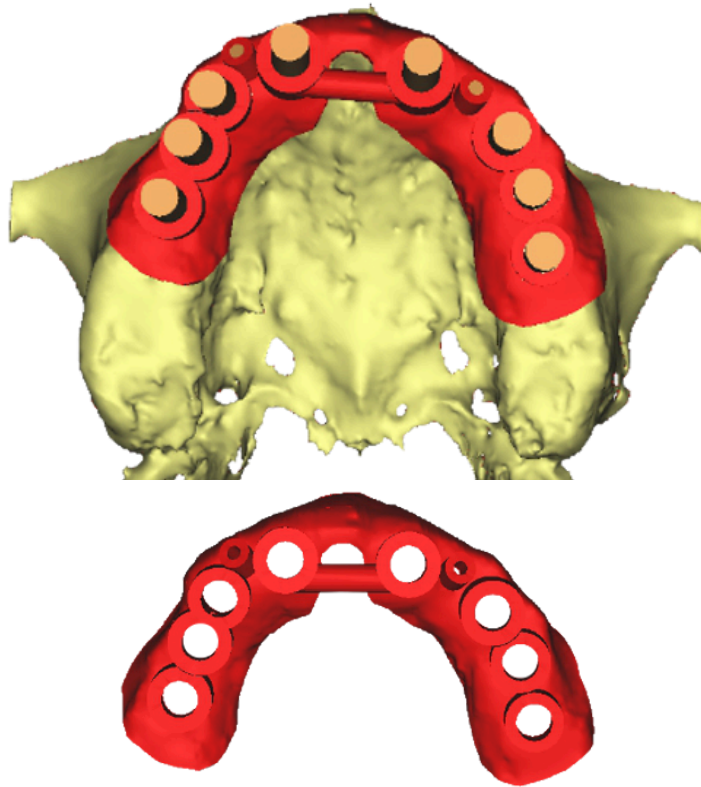


Fig. 24 Diseño de guía quirúrgica sobre modelo anatómico.

- FIJACIÓN DE LA GUÍA MEDIANTE PINES Y BARRENADO PARA COLOCACIÓN DE IMPLANTES

Para la colocación de la guía quirúrgica, lo primero que el implantólogo realiza es la elevación de colgajo, una vez retirado, se coloca la guía en posición y se fija al hueso mediante dos pines quirúrgicos para asegurar su posición, como se muestra en la Figura 25.

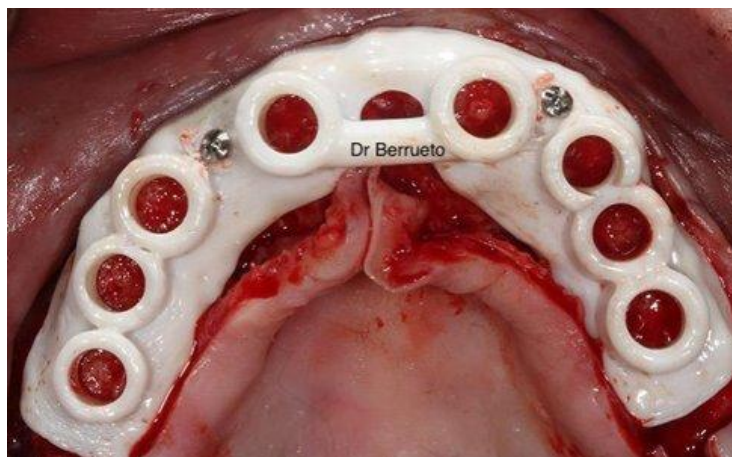


Fig. 25 Guía quirúrgica posicionada y asegurada con pines quirúrgicos. Fuente: (Dr. Berrueto)

Posteriormente se realiza un barrenado secuencial que se inicia con fresas de un diámetro pequeño (usualmente desde 2 mm) y se va aumentando hasta llegar al diámetro requerido para colocar el implante, en la Figura 26 se observan los distintos diámetros usados para el barrenado, mientras que la Figura 27 muestra el resultado al retirar la guía quirúrgica.

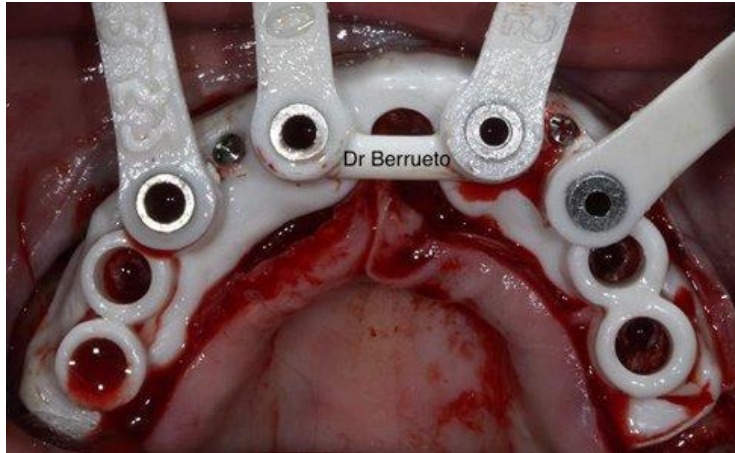


Fig. 26 Secuencia utilizada para el barrenado usando reductores. Fuente: (Dr. Berrueto)

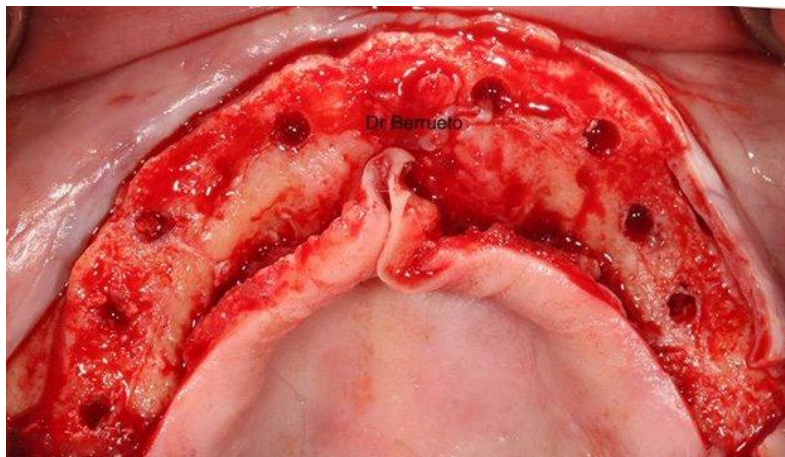


Fig. 27 Resultado de las osteotomías realizadas con ayuda de la guía quirúrgica. Fuente: (Dr. Berrueto)

- REACOMODO DE COLGAJO Y COLOCACIÓN DE IMPLANTES Y POSTES

Después de realizar el barrenado en todas las zonas previstas, el implantólogo coloca los implantes y recoloca el colgajo en su lugar (Figura 28). También coloca los postes en el cabezal de cada implante (Figura 29), estos postes se encargaran de soportar la prótesis permanente.

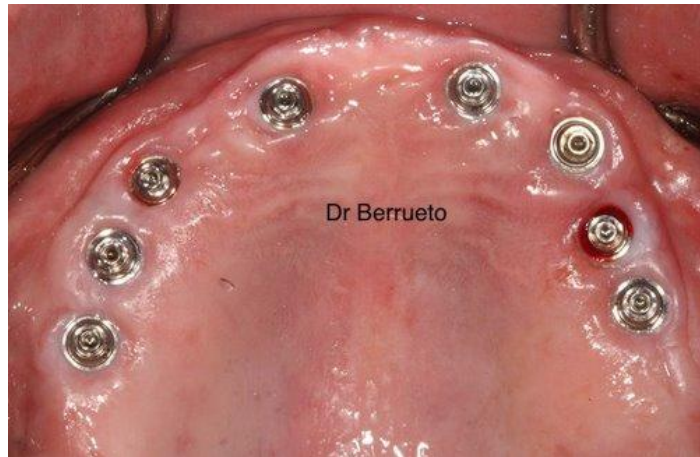

Fig. 28 Vista oclusal de implantes colocados. Fuente: (Dr. Berrueto)

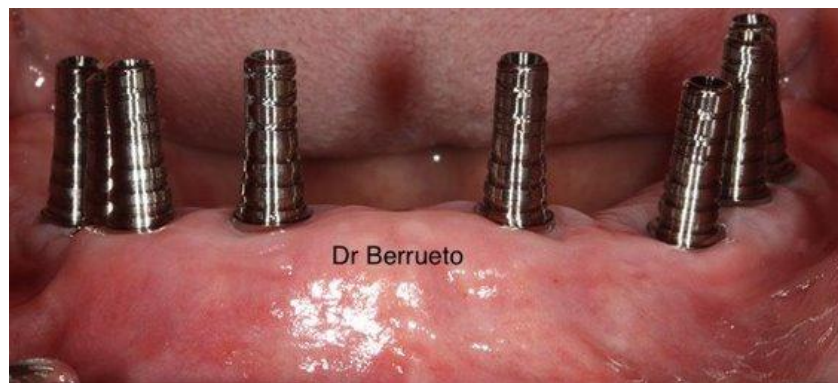


Fig. 29 Colocación de postes para sostener la prótesis fija. Fuente: (Dr. Berrueto)

- COLOCACIÓN DE PRÓTESIS DENTAL FIJA

Para este paso se coloca la nueva prótesis en su lugar, esta prótesis posee las mismas dimensiones que la anterior, garantizando que el paciente pueda mantener una correcta oclusión, como se muestra en la Figura 30.

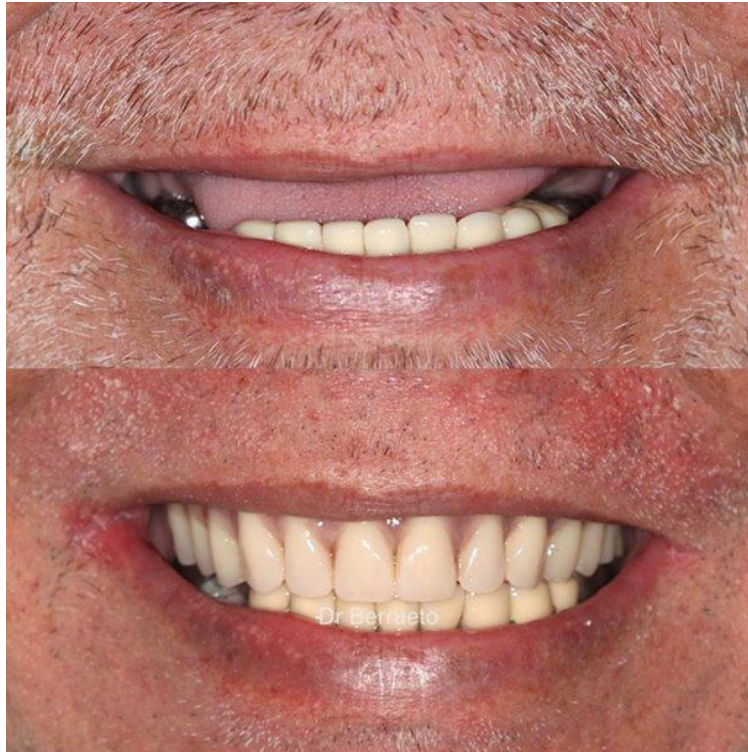


Fig. 30 Antes y después de la cirugía. Fuente: (Dr. Berrueto)

Conclusiones

Como resultado de mi participación profesional, logré cumplir satisfactoriamente con el objetivo planteado en cada una de las actividades a realizar, trabajé de manera coordinada con equipos interdisciplinarios, brindé soluciones a problemáticas que enfrentaba la empresa y documenté la metodología utilizada en todos los procedimientos, lo que contribuyó a estandarizar los procesos y mejorar la trazabilidad de los proyectos.

A lo largo de las actividades realizadas durante mi participación profesional me fue posible aplicar los conocimientos teóricos y prácticos adquiridos durante la formación académica, integrándolos en un entorno real donde la precisión, la comunicación y el criterio profesional fueron elementos esenciales para la toma de decisiones. Esta experiencia me permitió constatar la relevancia de la Ingeniería en Sistemas Biomédicos dentro del ámbito médico, así como su impacto directo en la mejora de procesos clínicos y tecnológicos.

Considero que Introducción a anatomía y fisiología, Dibujo mecánico e industrial, Electrónica básica y Ética profesional, fueron las asignaturas que estuvieron más presentes en el día a día en la empresa. Pero fue el proyecto realizado durante mi estancia en el Laboratorio de Biomecánica del Instituto Nacional de Rehabilitación el que destacó más, pues en su realización aprendí el manejo del software especializado para segmentar archivos DICOM y trabajar sobre ellos, fortalecí mis conocimientos sobre diseño y modelado 3D, además de que aprendí las bases sobre impresión 3D y cirugía guiada.

Finalmente, la participación profesional representó una experiencia formativa integral que fortaleció mis competencias técnicas, analíticas y éticas, además de consolidar mi interés por el desarrollo y la aplicación de soluciones biomédicas orientadas a la atención clínica. Los conocimientos y habilidades adquiridos durante esta etapa constituyen una base sólida para mi desarrollo profesional futuro y para mi incorporación responsable al ejercicio de la Ingeniería en Sistemas Biomédicos.

Referencias

- Hounsfield, G. N. (1980). *Computed Medical Imaging*. *Science*, 210(4465), 22–28. <https://doi.org/10.1126/science.6997993>
- Jacobs, C. A., & Lin, A. Y. (2017). A New Classification of Three-Dimensional Printing Technologies: Systematic Review of Three-Dimensional Printing for Patient-Specific Craniomaxillofacial Surgery. *Plastic & Reconstructive Surgery*, 139(5), 1211–1220. <https://doi.org/10.1097/prs.0000000000003232>
- Kalender, W. A. (2011). *Computed tomography: Fundamentals, system technology, image quality, applications* (3rd ed.). Wiley-Blackwell.
- Mitsouras, D., Liacouras, P., Imanzadeh, A., Giannopoulos, A. A., Cai, T., Kumamaru, K. K., George, E., Wake, N., Caterson, E. J., Pomahac, B., & Rybicki, F. J. (2015). Medical 3D printing for the radiologist. *Radiographics*, 35(7), 1965–1988. <https://doi.org/10.1148/rg.2015140320>
- National Electrical Manufacturers Association. (2023). *Digital Imaging and Communications in Medicine (DICOM) standard*. NEMA. <https://www.dicomstandard.org>
- Pham, D. L., Xu, C., & Prince, J. L. (2000). Current methods in medical image segmentation. *Annual Review of Biomedical Engineering*, 2, 315–337. <https://doi.org/10.1146/annurev.bioeng.2.1.315>
- Rengier, F., Mehndiratta, A., von Tengg-Kobligk, H., Zechmann, C. M., Unterhinninghofen, R., Kauczor, H. U., & Giesel, F. L. (2010). 3D printing based on imaging data: Review of medical applications. *International Journal of Computer Assisted Radiology and Surgery*, 5(4), 335–341. <https://doi.org/10.1007/s11548-010-0476-x>
- Rotaru, H., Stan, H., Florian, I. S., Schumacher, R., Park, Y. T., Kim, S. G., & Baciut, M. (2012). Cranioplasty with custom-made implants: Analyzing the cases of 10 patients. *Journal of Oral and Maxillofacial Surgery*, 70(2), e169–e176. <https://doi.org/10.1016/j.joms.2011.09.036>
- Tahmaseb, A., Wismeijer, D., Coucke, W., & Derksen, W. (2014). Computer technology applications in surgical implant dentistry: a systematic review. *Int J Oral Maxillofac Implants*, 29(Suppl), 25-42.
- Wang, R., Lei, T., Cui, R., Zhang, B., Meng, H., & Nandi, A. K. (2022). Medical image segmentation using deep learning: A survey. *IET image processing*, 16(5), 1243-1267.