



## 3 Marco teórico

Los miembros son los apéndices del tronco, al cual prolongan lateralmente. Son pares y se distinguen un miembro superior y un miembro inferior en cada lado del tronco al cual están unidos por las cinturas.

### 3.1 Miembro superior

En el cuerpo humano, el miembro superior es una extremidad suspendida que se fija la parte superior del tórax. Habitualmente no realiza funciones de apoyo y locomoción e interviene en la marcha solo de forma accesoria mediante el balanceo.

Posee una gran movilidad que permite al ser humano explorar el espacio que le rodea y tomar los elementos necesarios para poder alimentarse.

La función esencial del miembro superior, es la prensión, la cual se ve facilitada por la movilidad de su cintura de unión sobre el tórax y por la disposición y estructura de los segmentos que lo componen. Su extremo distal, la mano, es el órgano que permite la prensión; sus segmentos proximales son los que dan facilidad a la mano para dirigirse a la posición deseada.

### 3.2 Descripción

Está compuesto por cuatro partes fácilmente distinguibles:

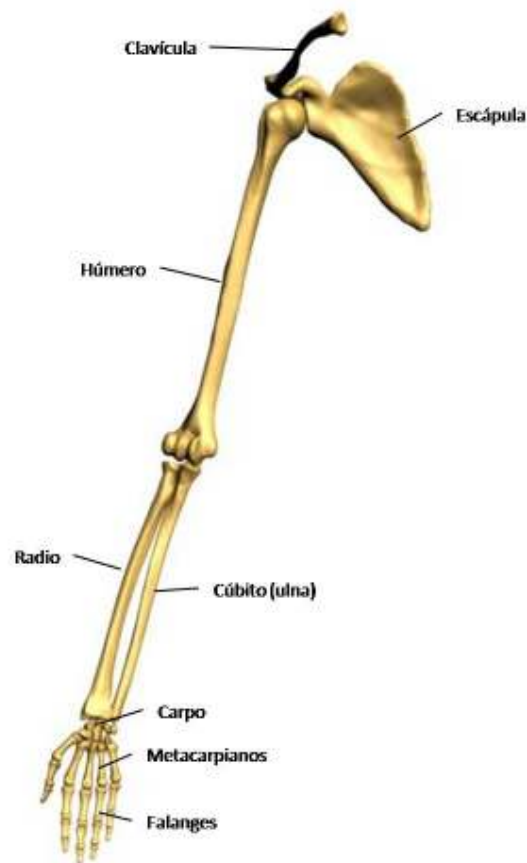
- Cintura escapular
- Brazo
- Antebrazo
- Mano



### 3.3 Huesos que conforman el miembro superior

El miembro superior se conforma por un total de 32 huesos y 42 músculos.

La cintura escapular une el brazo al tórax; está constituido por dos huesos: la clavícula anteriormente y la escápula posteriormente. El esqueleto del brazo está conformado únicamente por un hueso, el húmero. El esqueleto del antebrazo está conformado por el cúbito (ulna) y el radio.



**Imagen 1. Esqueleto del miembro superior**

Finalmente el esqueleto de la mano se conforma por el carpo, los metacarpianos y las falanges.

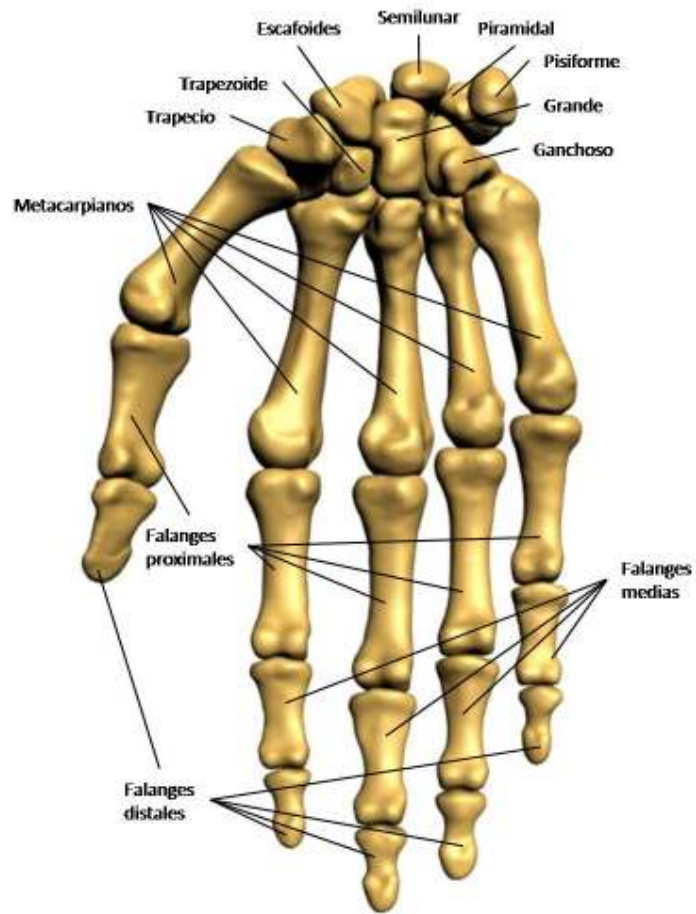


Imagen 2. Esqueleto de la mano (visión palmar)

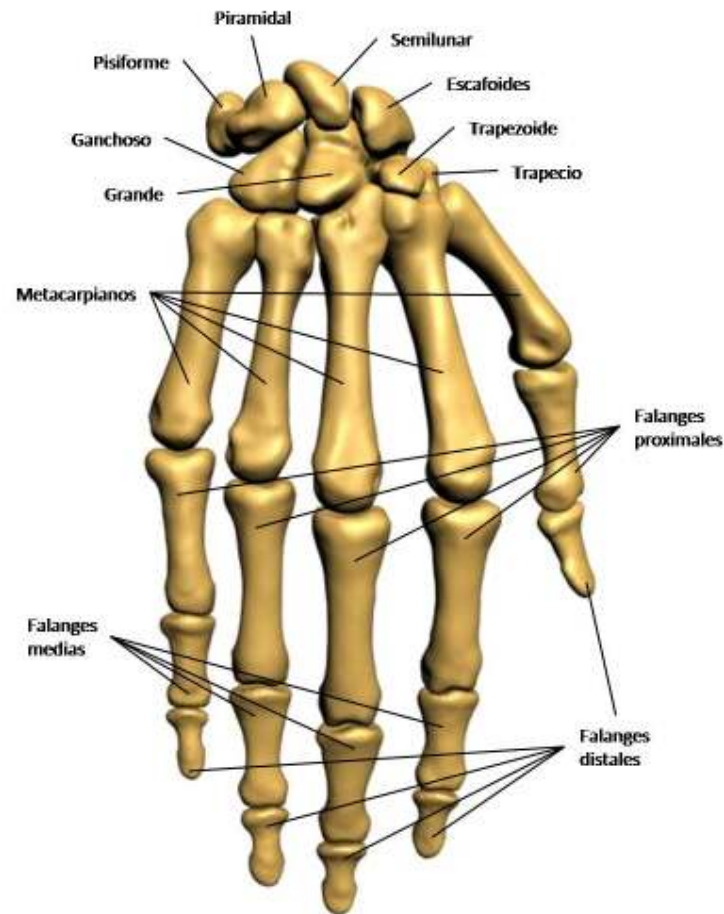


Imagen 3. Esqueleto de la mano (visión dorsal)

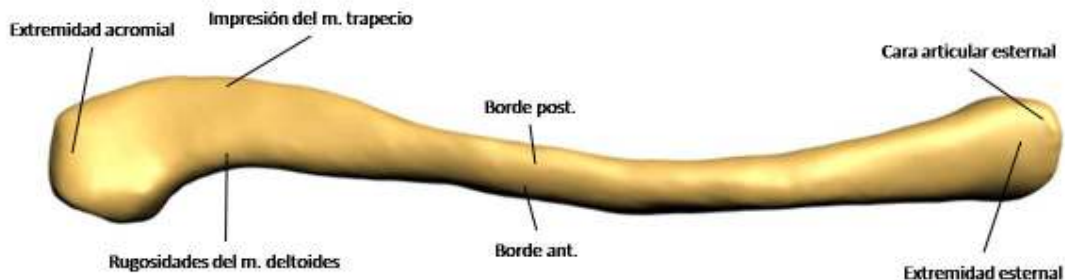
### 3.3.1 Clavícula

La clavícula es un hueso largo situado en la parte anteroposterior del tórax, tiene la forma de una *S* cursiva. Describe dos curvaturas: una medial, que es cóncava posteriormente, y otra lateral, menos extensa que la anterior, que es cóncava anteriormente. Está aplanada de superior a inferior. Este aplanamiento es bastante más acentuado lateral que medialmente, donde el hueso tiende a adoptar una forma irregularmente cilíndrica.

En este hueso hay que distinguir dos caras (superior e inferior), dos bordes y dos extremidades.



La cara superior es lisa en casi toda su extensión. Solamente algunas rugosidades inconstantes marcan las zonas sobre las cuales se extienden las inserciones del músculo esternocleidomastoideo medialmente del músculo deltoides lateral y anteriormente y del músculo trapecio y lateral y posteriormente.



**Imagen 4. Clavícula (visión superior)**

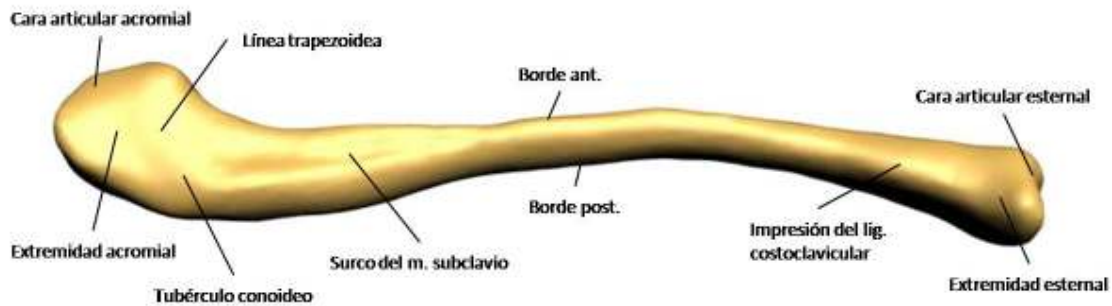
La cara inferior se halla excavada en su parte media por una depresión alargada en la dirección del eje mayor de la clavícula; esta depresión suele ser poco aparente y se denomina surco del músculo subclavio porque sirve de inserción a éste.

En la extremidad esternal de la cara inferior existe una pequeña superficie rugosa, denominada impresión del ligamento costoclavicular, que corresponde a la inserción superior de dicho ligamento.

Cerca de la extremidad acromial se encuentra un conjunto de rugosidades conocido con el nombre de tuberosidad del ligamento coracoclavicular, donde se insertan los ligamentos trapecoideo y conoideo.

La tuberosidad del ligamento coracoclavicular consta de dos segmentos:

- Un anterior que consiste en una superficie rugosa alargada, triangular, ancha anteriormente y que se va estrechando de anterior a posterior y de lateral a medial, desde el borde anterior hasta el borde posterior del hueso.
- Un posterior y corto, está destinado a la inserción del ligamento conoideo, presenta continuidad con el segmento anterior y se dirige de lateral a medial a lo largo del borde posterior del hueso.



**Imagen 5. Clavícula (visión inferior)**

El borde anterior es grueso en sus dos tercios mediales, convexo y ligeramente áspero, sirve de inserción al músculo pectoral mayor. Su tercio lateral es cóncavo y delgado y presenta asperezas en las cuales se fijan los fascículos anteriores del músculo deltoides.

El borde posterior es grueso, cóncavo y liso en sus dos tercios mediales; lateralmente es convexo y rugoso, sirve de inserción a los fascículos claviculares del músculo trapecio.

La extremidad acromial es aplanada de la cara superior a la inferior, presenta una cara articular elíptica, alargada de anterior a posterior y tallada en bisel a expensas de la cara inferior del hueso.

La extremidad esternal es la parte más voluminosa del hueso. Presenta en su parte anteroinferior una cara articular triangular, cóncava en sentido anteroposterior y convexa verticalmente. Esta superficie se prolonga sobre la porción vecina de la cara inferior del hueso, de manera que ambas forman en conjunto un ángulo diedro saliente que corresponde a la superficie articular, en forma de ángulo diedro entrante, constituida por el esternón y el primer cartílago costal.

Superior y posteriormente a la superficie articular, se encuentra una superficie cubierta de rugosidades producidas por las inserciones del disco articular y de los ligamentos.

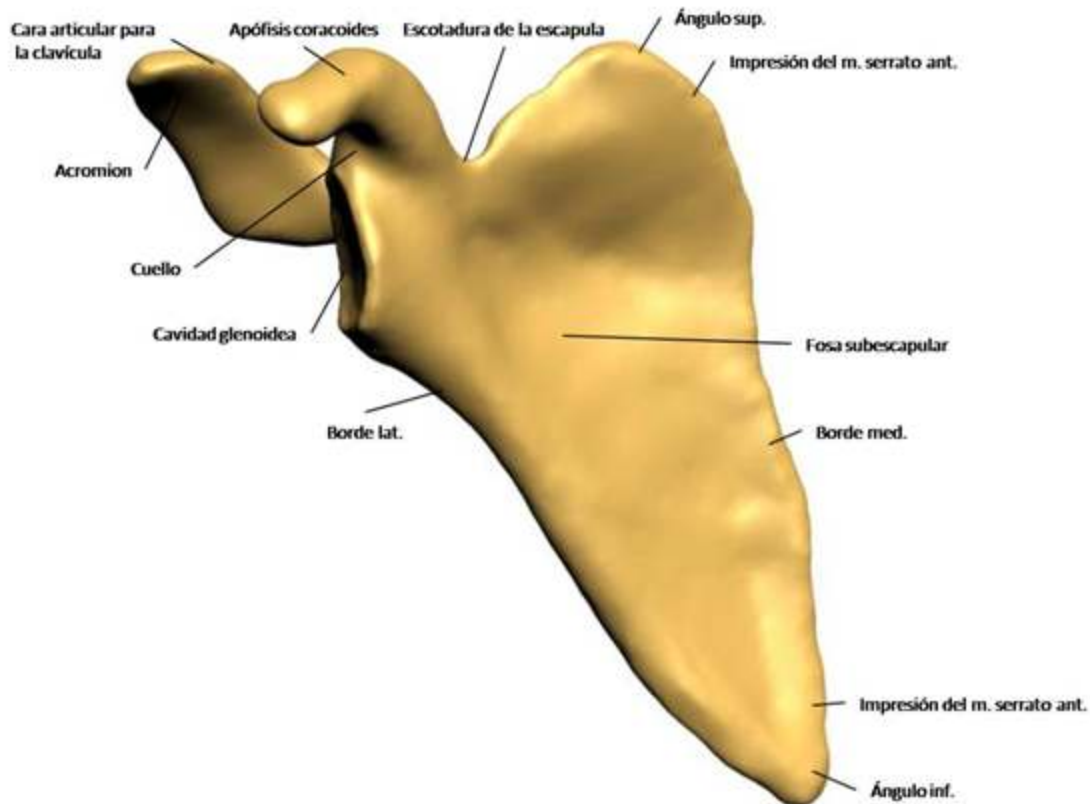
### **3.3.2 Escápula**

La escápula es un hueso plano, ancho, delgado y triangular, que se aplica sobre la parte posterior y superior del tórax a la altura de las siete primeras costillas. En la escápula se distinguen dos caras, tres bordes y tres ángulos.

La cara anterior o cara costal está excavada en casi toda su extensión y recibe el nombre de fosa subescapular. En la unión de su cuarto superior con sus tres cuartas partes inferiores, la depresión es más pronunciada y angulosa.



Inferiormente a esta porción la fosa subescapular está atravesada por tres o cuatro crestas que irradian desde el cuello de la escápula hacia su borde medial; en ellas se insertan las láminas tendinosas del músculo subescapular.



**Imagen 6. Escápula (cara costal)**

La cara posterior está dividida en dos partes por un saliente transversal: la espina de la escápula que es una lámina ósea triangular implantada transversalmente sobre la cara posterior de la escápula, en la unión de su cuarta parte superior con sus tres cuartas partes inferiores.

Por sus dos caras, la espina contribuye a formar las fosas supraespinosas e infraespinosas. Sus superficies son lisas. La cara superior se halla acanalada en sus dos tercios laterales. La inferior también es acanalada, pero sólo en sus dos tercios mediales.

Superiormente a la espina se encuentra la fosa supraespinosa e inferiormente la fosa infraespinosa.

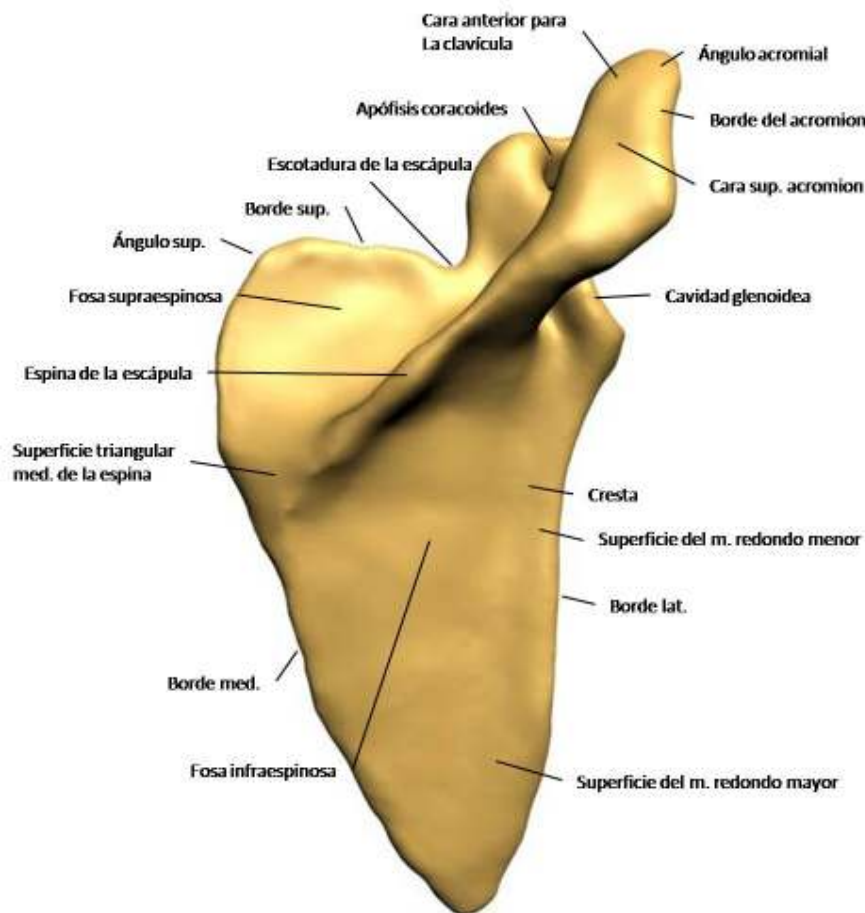
La fosa supraespinosa es un canal de superficie lisa, más amplio pero menos profundo medial que lateralmente; sirve de inserción al músculo supraespinoso.



La fosa infraespinosa subyacente a la espina de la escápula se encuentra dividida por una cresta que discurre a lo largo del borde lateral del hueso en dos partes principales: una medial y otra lateral.

El borde superior es corto y delgado. Termina lateralmente en la escotadura de la escápula, por la que discurre el nervio supraescapular, medialmente a la escotadura se inserta el músculo omohioideo.

El borde medial es el más largo de los tres. Forma un ángulo muy abierto lateralmente cuyo vértice corresponde a la extremidad medial de la espina de la escápula. Superiormente a la espina se inserta el músculo romboides menos, e inferiormente el músculo romboides mayor.



**Imagen 7. Escápula (cara posterior)**

El borde lateral está constituido por una cresta ósea que separa el surco de este borde de las superficies de inserción de los músculos redondo mayor y redondo menor. Esta cresta termina superiormente en una superficie rugosa y triangular denominada tubérculo infraglenoideo, donde se fija el tendón de la cabeza larga del músculo tríceps braquial.





El ángulo superior se sitúa en la unión de los bordes superior y medial y forma un ángulo de casi 90°. Sirve de inserción al músculo elevador de la escápula.

El ángulo inferior es grueso, redondeado y rugoso, une los bordes medial y lateral del hueso. En este punto se inserta a veces un pequeño fascículo del músculo dorsal ancho.

Finalmente el ángulo lateral presenta los siguientes tres elementos:

- La cavidad glenoidea: Es una superficie articular cóncava; su forma es oval de extremo grueso inferior. Está orientada lateral, anterior y un poco superiormente y se articula con la cabeza del húmero.
- El cuello de la escápula: La cara posterior del cuello forma un canal que comunica, lateralmente a la espina de la escápula, las fosas supraespinosas e infraespinosas.
- La **apófisis (glosario)** coracoides: Se implanta sobre la cara superior del cuello, medialmente al tubérculo supraglenoideo. Tiene la forma de un dedo semiflexionado. Se dirige primero superior y un poco anteriormente. Por lo tanto, presenta dos segmentos, uno vertical y otro horizontal.

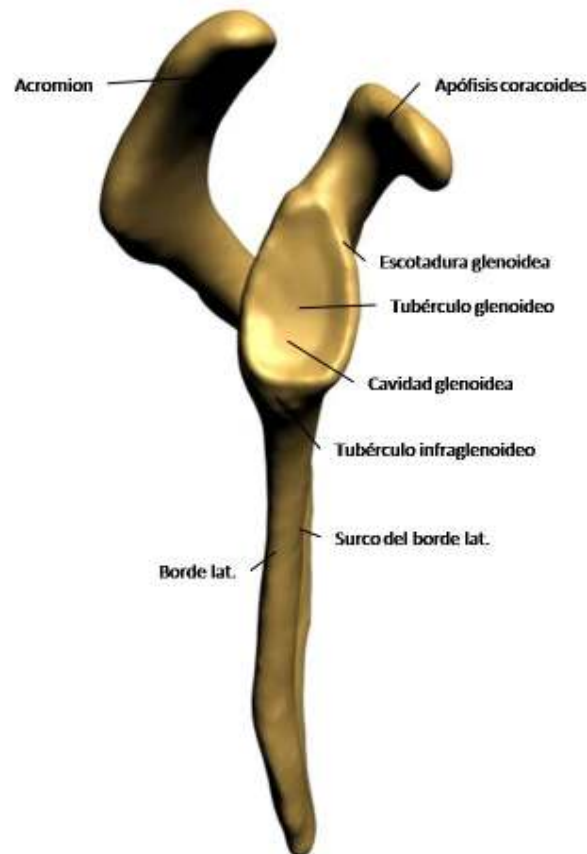


Imagen 8. Escápula (borde y ángulo laterales)



### 3.3.3 Húmero

El húmero constituye el esqueleto del brazo, es un hueso largo, articulado con la escápula superiormente y con el cúbito (ulna) y el radio inferiormente. Presenta, como todos los huesos largos, un cuerpo y dos extremos.

El cuerpo o *diáfisis (glosario)* del húmero es más o menos rectilíneo, sin embargo, parece hallarse ligeramente torcido sobre su eje hacia la parte media. Es irregularmente cilíndrico superiormente y prismático triangular en su parte inferior, por lo cual se describen en él tres caras y tres bordes.

La cara anterolateral está orientada lateral y un poco anteriormente. La orientación anterior resulta especialmente acentuada en su mitad inferior. Se percibe, inferiormente a su parte media, una cresta rugosa, oblicua superior y posteriormente; ésta, junto con la parte vecina del borde anterior del hueso, forma una *V* abierta superiormente, denominada tuberosidad deltoidea porque sirve de inserción al músculo deltoideos. Inferiormente a la tuberosidad deltoidea, la superficie ósea es lisa y sirve de inserción al músculo braquial. En esta región, está ligeramente deprimida a modo de canal oblicuo inferior y anteriormente.

La cara anteromedial se halla orientada anterior y medialmente. Se observa en esta cara:

- Superiormente, la parte inferior del surco intertubercula.
- En su parte media, una pequeña superficie rugosa, cercana al borde medial del hueso, producida por la inserción del músculo coracobraquial.
- Inferior o anteriormente a la impresión del músculo coracobraquial.
- Una superficie lisa que comprende toda la mitad inferior de la cara anteromedial y en la que se insertan los fascículos mediales del músculo braquial.

La cara posterior está dividida en dos partes por un canal ancho y poco profundo, el surco del nervio radial. Este surco atraviesa el tercio medio de la cara posterior de superior a inferior y de medial a lateral.

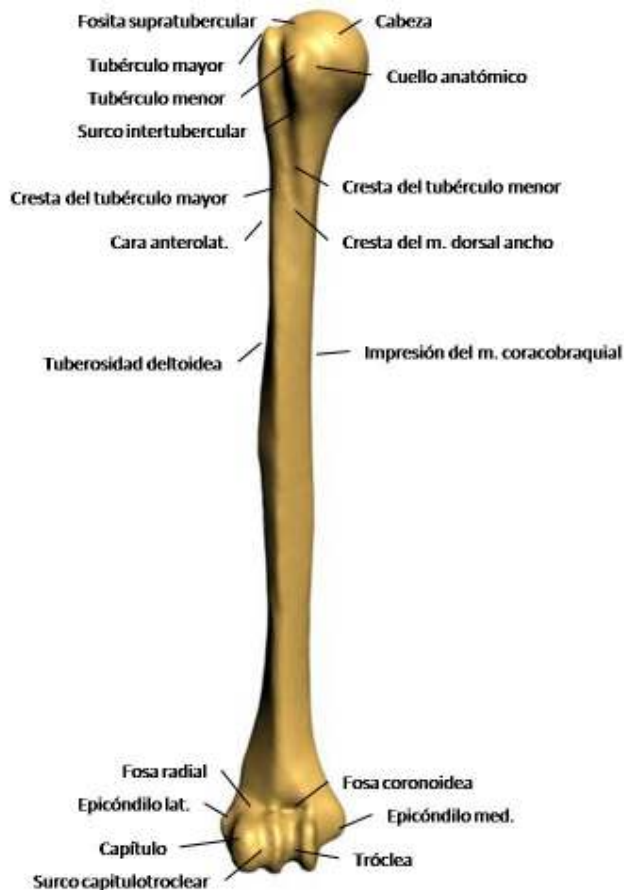


Imagen 9. Húmero (visión anterior)

El borde anterior es rugoso en su mitad superior, donde se confunde con el labio anterior del surco intertubercular; más inferiormente se confunde con la rama anterior de la tuberosidad deltoidea. En su mitad inferior, este borde es **romo (glosario)** y sirve de inserción al músculo branquial; termina dividiéndose, en las proximidades del extremo inferior, en dos ramas que limitan la fosa coronoidea.

El borde lateral está escasamente marcado en su parte superior y queda interrumpido en su parte media por el surco del nervio radial. Inferiormente a este surco, es un borde saliente y se halla mucho más marcado. Sirve de inserción inferiormente al tabique intermuscular lateral del brazo y a los músculos braquiorradial y extensor radial largo del carpo.

Finalmente el borde medial al igual que el borde lateral, es redondeado en su parte superior y saliente en su parte inferior. Da inserción al tabique intermuscular medial del brazo.

El extremo superior del húmero presenta tres salientes: uno medial y articular, que constituye la cabeza del húmero y otros dos no articulares, que son el tubérculo mayor y el tubérculo menor.



La cabeza del húmero es redondeada, lisa y regular, representa casi la tercera parte de una esfera de 30 mm de radio. Su diámetro vertical es un poco mayor que su diámetro anteroposterior. La cabeza del húmero se articula con la cavidad glenoidea de la escápula.

El tubérculo mayor está situado lateralmente a la cabeza, en la prolongación de la cara anterolateral del cuerpo del hueso. Presenta en sus caras superior y posterior tres carillas dispuestas de anterior a posterior de forma sucesiva:

- La carilla superior que se orienta superiormente y sirve de inserción al músculo supraespinoso.
- La carilla media se halla inclinada inferior y posteriormente y sirve de inserción al músculo infraespinoso.
- La carilla posterior se orienta sobre todo posteriormente y en ella se inserta el músculo redondo menor.

El tubérculo menor está situado en la parte anterior del hueso, medialmente al tubérculo mayor, del cual está separado por la parte superior del surco intertubercular. En el tubérculo menor se inserta el músculo subescapular, cuyo tendón marca una impresión en la parte superomedial del tubérculo.

El extremo inferior del húmero se halla aplanado de anterior a posterior. Su diámetro transversal es casi tres veces mayor que su diámetro anteroposterior. En este extremo, se distinguen una porción media articular y dos relieves laterales o epicóndilos, determinados por las inserciones musculares y ligamentosas.

La superficie articular se articula con dos huesos del antebrazo. Se trata de una superficie continua e irregular, en la cual se describen:

- La tróclea del húmero presenta la forma de una polea y comprende casi tres cuartas partes de un círculo.
- El capítulo del húmero es una eminencia redondeada y lisa, que se orienta inferior y sobre todo anteriormente. Se articula con la fosita articular de la cabeza del radio.
- El surco capitulotrocLEAR está situado entre la tróclea y el capítulo. Se compone de una vertiente capitular y una vertiente **troclear (glosario)**. Esta última se denomina zona conoide.

Los epicóndilos están situados superiormente a los extremos laterales de la superficie articular. Existen dos:

- El epicóndilo medial se sitúa superior y medialmente a la tróclea en el extremo inferior del borde medial del cuerpo del hueso. Es muy saliente y se halla aplanado de anterior a posterior. Su cara anterior, que es rugosa y su vértice sirven de inserción a los músculos epicondíleos mediales.



- El epicóndilo lateral es una eminencia rugosa, mucho menos saliente que el epicóndilo medial y situada superior y lateralmente al capitulo, en el extremo inferior del borde anterolateral del cuerpo del húmero. Sirve de inserción al ligamento colateral radial de la articulación del codo y a los músculos epicondíleos laterales.

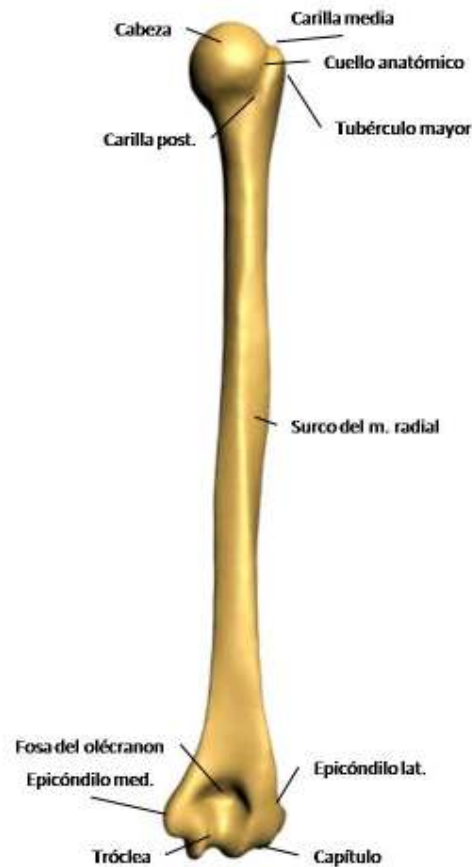


Imagen 10. Húmero (visión posterior)

### 3.3.4 Cúbito

El cúbito o ulna es un hueso largo situado medial al radio, entre la tróclea humeral y el carpo. Se describen en él un cuerpo y dos extremos.

El cuerpo no es completamente rectilíneo, sino que presenta una ligera curvatura de concavidad anterior; además, describe en el plano frontal una *S* cursiva alargada, cóncava medialmente en su



parte superior y lateralmente en la inferior. Es más voluminoso superior que inferiormente, prismático triangular en sus tres cuartos superiores e irregularmente cilíndrico en su cuarto inferior.

Presenta tres caras, según su orientación, se dividen en:

- La cara anterior que es ligeramente cóncava en sus tres cuartos superiores, donde se inserta el músculo flexor profundo de los dedos. Es redondeada en su cuarto inferior, donde presenta algunas rugosidades destinadas a la inserción de fascículos tendinosos del músculo pronador cuadrado.
- La cara posterior que se orienta posterior y un poco lateralmente. Está dividida en dos partes, lateral y media, por una cresta longitudinal casi paralela al borde interóseo.
- La cara medial que sirve de inserción en sus dos tercios superiores al músculo flexor profundo de los dedos.

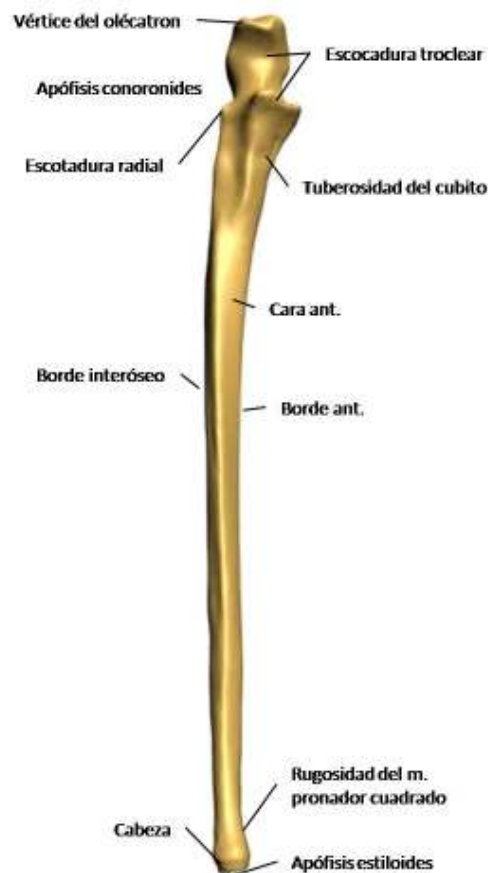


Imagen 11. Cúbito (visión anterior)



También existen tres bordes:

- El borde anterior es romo y sirve de inserción superiormente al músculo flexor profundo de los dedos e inferiormente al músculo pronador cuadrado.
- El borde interóseo donde se inserta la membrana interósea del antebrazo. Es delgado y cortante en su parte media y romo en su parte inferior.
- El borde posterior que está contorneado en forma de *S* cursiva muy alargada. Es muy marcado en su parte media, mientras que desaparece de manera casi inapreciable en el cuarto inferior del hueso.

El extremo superior está formado por dos apófisis: una vertical, denominada olecranon y otra horizontal y anterior, denominada apófisis coronoides. Entre las dos forman una cavidad articular en forma de gancho llamada escotadura troclear.

El olecranon sobrepasa la parte posterior del cuerpo del hueso. En él se distinguen:

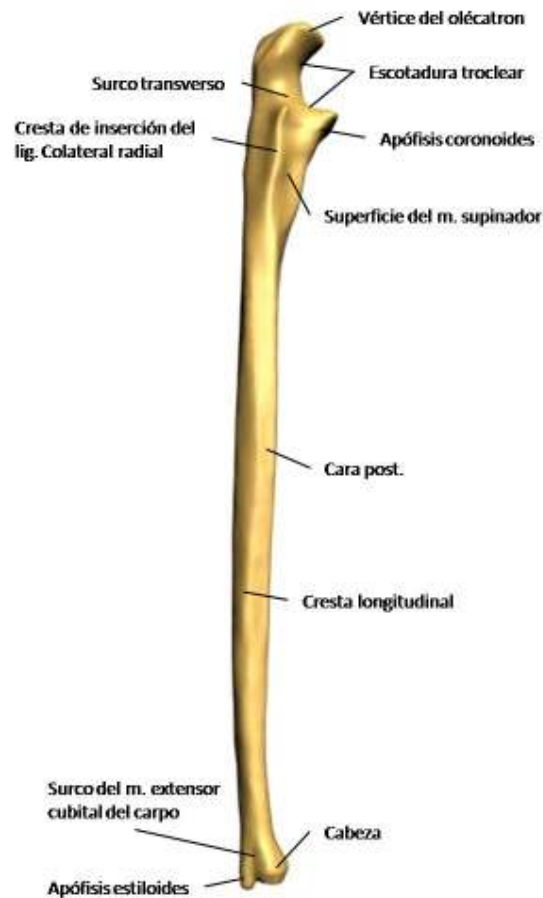
- Una cara posterior convexa, rugosa, triangular y de vértice inferior.
- Una cara anterior articular que contribuye a formar la escotadura troclear.
- Una cara inferior o base, por la cual el olecranon presenta continuidad con el cuerpo del hueso.
- Una cara superior o vértice que es rugosa posteriormente, donde se inserta el músculo tríceps braquial.
- Dos caras, lateral y medial, en las que se insertan los fascículos posteriores de los ligamentos colaterales cubital y radial de la articulación del codo.

La apófisis coronoides presenta la forma de una pirámide cuadrangular. Su vértice, situado anteriormente y denominado vértice o pico de la apófisis coronoides, está ligeramente incurvado en sentido superior. La base implanta en la cara anterior del cúbito inferior y anteriormente al olecranon.

La apófisis coronoides tiene cuatro caras:

- La cara superior que es articular y pertenece a la escotadura troclear.
- La cara inferior que es rugosa y en su parte inferior y medial, sirve de inserción al músculo braquial.
- La cara medial es también rugosa y sirve de inserción a los fascículos anterior y medio del ligamento colateral cubital de la articulación del codo.
- La cara lateral que presenta una superficie articular elíptica, de eje mayor anteroposterior y cóncava lateralmente, denominada escotadura radial del cúbito.

La escotadura troclear está formada por la unión de la cara anterior del olecranon y la cara superior de la apófisis coronoides. Una ranura transversal separa las dos caras articulares.



**Imagen 12. Cúbito (visión lateral, posterior y borde interóseo)**

El extremo inferior está ligeramente abultado. Presenta dos salientes:

- La cabeza del cúbito es una eminencia articular irregularmente redondeada y se compone de dos segmentos, uno lateral y otro inferior.
- La apófisis estiloides del cúbito es un saliente cónico, situado medial y un poco posterior a la cabeza del cúbito. Su vértice es romo y sirve de inserción al ligamento colateral cubital del carpo.



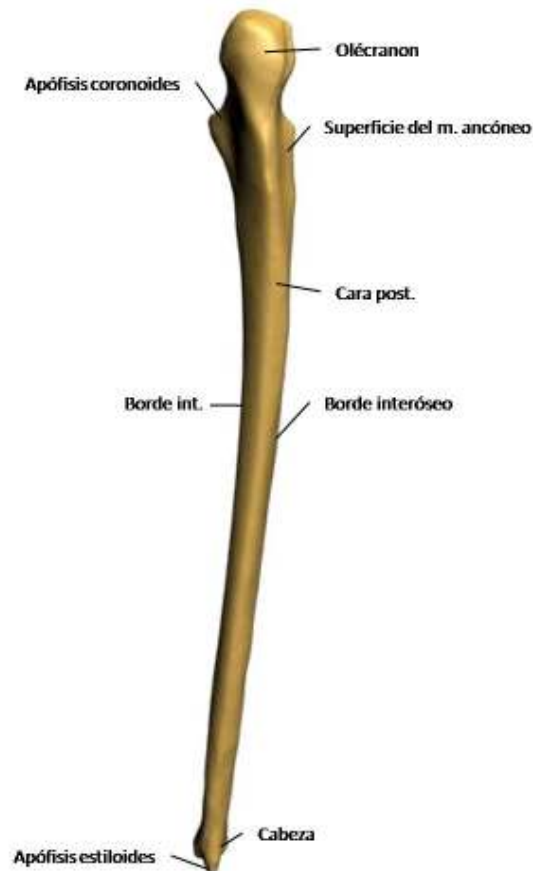


Imagen 13. Cúbito (visión posterior)

### 3.3.5 Radio

El radio es un hueso largo situado lateralmente al cúbito, entre el capítulo del húmero y el carpo. En el radio se describen un cuerpo o diáfisis y dos extremos.

El cuerpo describe una curvatura que es a la vez cóncava medial y anteriormente. Aumenta progresivamente de volumen de superior a inferior. Es prismático triangular y presenta, por lo tanto, tres caras y tres bordes.

La cara anterior se extiende ensanchándose desde la tuberosidad del radio hasta el extremo inferior del hueso. Se halla ligeramente excavada en su parte superior y sirve de inserción al músculo flexor del pulgar superiormente y al músculo pronador cuadrado en su parte inferior.



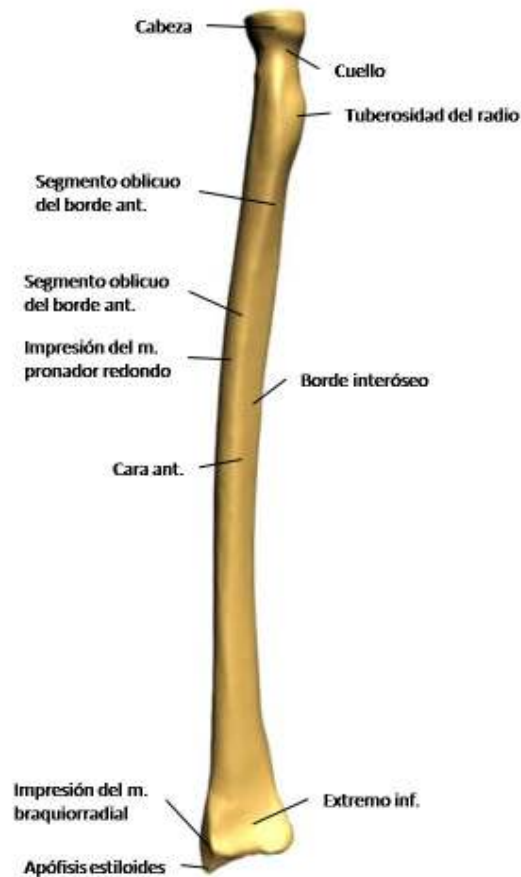
La cara posterior es redondeada superiormente y presenta una ligera excavación en su parte media, donde se encuentran una o dos crestas oblicuas inferior y lateralmente. Estas crestas limitan las superficies de inserción de los músculos abductor largo del pulgar y extensor corto del pulgar.

La cara lateral es convexa y redondeada. Presenta en su parte media una superficie rugosa destinada a la inserción del músculo pronador redondo. Superiormente sirve de inserción al músculo supinador.

El borde anterior se extiende desde el extremo inferior de la tuberosidad del radio hasta la base de la apófisis estiloides del radio. Este borde se halla muy marcado en su parte superior, se atenúa en su parte media y vuelve a acentuarse en su extremo inferior. Sirve de inserción en su parte superior a la cabeza radial del músculo flexor superficial de los dedos.

El borde posterior es redondeado y romo y más acentuado en su parte media que en sus extremos.

El borde interóseo limita lateralmente el espacio interóseo del antebrazo. Es delgado y cortante y se extiende desde la parte inferior de la tuberosidad del radio hasta el extremo inferior del hueso, donde se **bifurca (glosario)**. Presenta de 4 a 5 cm inferiormente a la tuberosidad del radio, un saliente rugoso y alargado llamado tubérculo interóseo.



**Imagen 14. Radio (visión anterior)**

El extremo superior se compone de tres partes:

- La cabeza del radio que es saliente que termina superiormente este hueso. Es casi cilíndrica, aunque en un corte transversal resulta oval, con el extremo grueso orientado medialmente. Es más alta medial que lateralmente, con un promedio de 7 a 8 mm de altura. La cara superior de la cabeza del radio se le llama fosita articular, está regularmente excavada y se articula con el capítulo del húmero.
- El cuello del radio es de forma cilíndrica, mide aproximadamente 1 cm de altura y se dirige oblicuamente inferior y medial.
- La tuberosidad del radio es una eminencia ovoide, de eje mayor vertical, situada en la parte anteromedial del hueso, en la unión del cuello y el cuerpo del radio. Es lisa anteriormente e irregular posteriormente, donde sirve de inserción al tendón del músculo bíceps braquial.

El extremo inferior es voluminoso, ligeramente aplanado de anterior a posterior y tiene forma de un prisma cuadrangular.

La cara inferior es articular, de forma triangular y base medial. Constituye la cara articular carpiana.



La cara anterior continúa inferiormente la cara anterior del cuerpo del hueso. Es lisa y cóncava, y sirve de inserción al músculo pronador cuadrado.

La cara posterior es continuación de la cara posterior del cuerpo del hueso. Está recorrida por dos surcos: uno lateral, estrecho, oblicuo inferior y lateralmente, destinado al tendón del músculo extensor largo del pulgar; otro medial, vertical, ancho y poco profundo, destinado a los tendones de los músculos extensor de los dedos y extensor del índice.

La cara lateral está orientada lateral y posteriormente. Es prolongación de la cara lateral del cuerpo. También se halla recorrida por surcos verticales: uno anterior para los tendones de los músculos abductor largo del pulgar y extensor corto del pulgar, y otro posterior, más ancho, para los tendones de los músculos extensores radiales del carpo.

La cara lateral se prolonga inferiormente por medio de una eminencia piramidal: la apófisis estiloides del radio. En la base de esta apófisis se inserta el músculo braquiorradial y en vértice el ligamento colateral radial del carpo.

La cara medial es triangular y cóncava de anterior a posterior. Está limitada por las dos ramas de bifurcación del borde interóseo del cuerpo del hueso. La inserción de la membrana interósea del antebrazo se prolonga sobre la rama posterior.

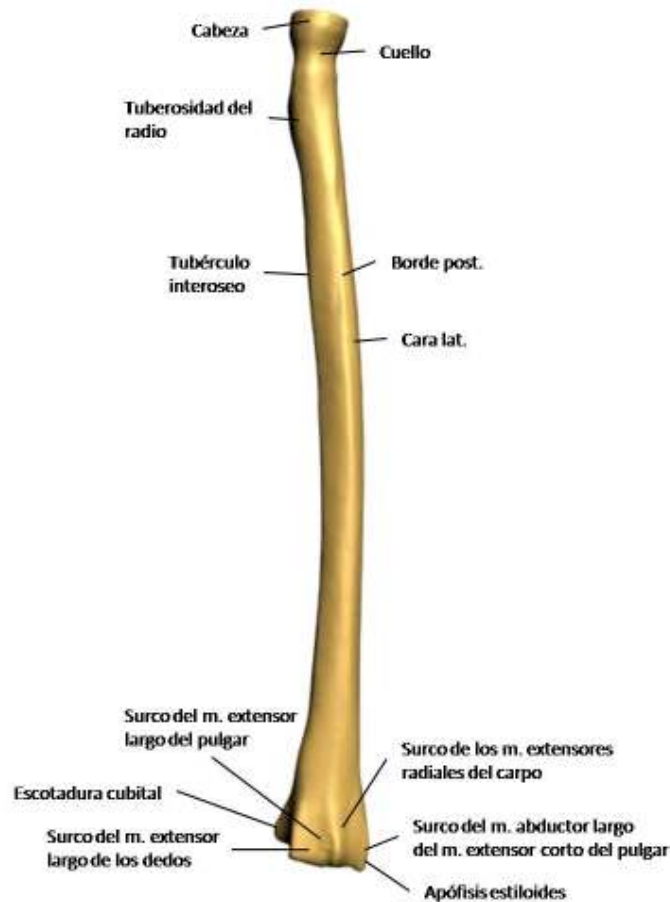


Imagen 15. Radio (visión posterior)

### 3.3.6 Carpo

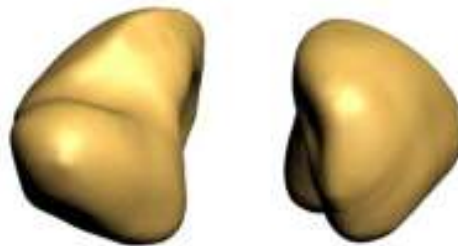
El carpo está formado por ocho huesos cortos dispuestos en dos hileras: una superior o antebraquial y otra inferior o metacarpiana. En conjunto forman un canal de concavidad anterior por el que se deslizan los tendones de los músculos flexores de los dedos.

La fila superior está formada de lateral a medial por los huesos escafoides, semilunar, piramidal y pisiforme.

El hueso escafoides, es el más lateral de los huesos de la primera fila, es alargado de superior a inferior y de medial a lateral. Se describen en él:



- Una cara anterior o palmar, rugosa, que se prolonga lateralmente por medio de un saliente llamado tubérculo del hueso escafoides, en el que se inserta el ligamento colateral radial del carpo.
- Una cara posterior o dorsal estrecha y reducida a un surco rugoso.
- Una cara superior convexa, articular y en relación con el radio.
- Una cara inferior, también convexa y articular, para los huesos trapecio y trapezoide.
- Una cara medial que posee dos superficies articulares una superior, pequeña y casi plana, que se relaciona con el hueso semilunar, y otra inferior, cóncava y mucho más extensa, articulada con el hueso grande.
- Una cara lateral, que es rugosa y está excavada por un surco relacionado con la arteria radial.



**Imagen 16. Escafoides (visión palmar y dorsal)**

El hueso semilunar está situado entre los huesos escafoides y piramidal. Se describen en él:

- Una cara anterior convexa, mientras que su cara posterior es casi plana, ambas caras son rugosas.
- Una cara superior convexa que se articula con el radio.
- Una cara inferior cóncava que se une al hueso grande lateralmente y por medio de una superficie estrecha, al hueso ganchoso medialmente.
- Una cara lateral que se articula con el hueso escafoides.
- Una cara medial que se articula con el hueso piramidal.



**Imagen 17. Semilunar (visión palmar y dorsal)**

El hueso piramidal está situado medialmente al hueso semilunar y presenta la forma de una pirámide cuadrangular. Se describen en él:



- Una cara superior convexa, articulada con el disco articular.
- Una cara inferior cóncava, en conexión con el hueso ganchoso.
- Una cara anterior en la que se advierte una pequeña superficie articular ligeramente convexa destinada al hueso pisiforme.
- Una cara posterior que presenta un saliente rugoso transversal, la cresta del hueso piramidal, en el que se inserta un fascículo del ligamento colateral cubital del carpo.
- Una cara lateral o base articulada con el hueso semilunar.
- Un vértice medial rugoso.



**Imagen 18. Piramidal (visión palmar y dorsal)**

El hueso pisiforme es irregularmente redondeado, que presenta:

- Una cara articular posterior, ligeramente cóncava, en conexión con la cara anterior del hueso piramidal.
- Lateralmente, un surco poco profundo en relación con la arteria cubital.
- Anteriormente, la superficie de inserción del músculo flexor cubital del carpo en su parte superior y del músculo abductor del meñique en su parte inferior.



**Imagen 19. Pisiforme (visión palmar y dorsal)**

La fila inferior comprende también cuatro huesos que son de lateral a medial, los huesos trapecio, trapecoide, grande y ganchoso.

El hueso trapecio es el más lateral de los huesos de la segunda fila. Se describen en él:

- Una cara anterior que presenta un surco en el que se desliza el tendón del músculo flexor radial del carpo, este surco está limitado lateralmente por una cresta saliente llamado tubérculo del hueso trapecio.
- Una cara posterior rugosa que presenta en sus extremos lateral y medial un tubérculo destinado a inserciones ligamentosas.
- Una cara superior articular cóncava en relación con el hueso escafoide.



- Una cara inferior convexa de anterior a posterior y cóncava transversalmente, que se articula con el primer metacarpiano.
- Una cara lateral rugosa.
- Una cara medial que se halla en relación, mediante dos superficies articulares distintas, con el hueso trapezoide superiormente y con el segundo hueso metacarpiano inferiormente.



**Imagen 20. Trapecio (visión palmar y dorsal)**

El hueso trapezoide está situado entre el hueso trapecio y el hueso grande. Se describen en él:

- Dos caras una anterior y otra posterior que son rugosas.
- Una cara superior cóncava y se articula con el hueso escafoides.
- Una cara inferior que se une al segundo hueso metacarpiano por medio de una carilla cóncava de anterior a posterior y convexa transversalmente.
- Una cara lateral convexa de superior a inferior y cóncava de anterior a posterior y corresponde al hueso trapecio.
- Una cara medial cóncava y se articula con el hueso grande.



**Imagen 21. Trapezoide (visión palmar y dorsal)**

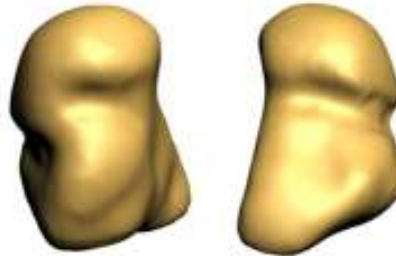
El hueso grande es el más voluminoso de los huesos del carpo. Es alargado de superior a inferior, correspondiendo su eje mayor con el de la propia mano. Se describen en él:

- Una parte superior redondeada denominada cabeza.
- Una parte inferior o cuerpo
- Una zona intermedia denominada cuello.
- Una cara anterior del hueso grande que es rugosa.
- Una cara posterior que se prolonga inferiormente por medio de un saliente llamado apófisis del hueso grande.
- Una cara superior convexa que se articula con los huesos escafoides y semilunar.






- Una cara inferior que constituye una superficie articular en la cual se pueden distinguir tres carillas yuxtapuestas para el segundo, tercer y cuarto huesos metacarpianos.
- Una cara lateral que se une superiormente al hueso escafoides por medio de una superficie convexa que prolonga la superficie articular superior; inferiormente se articula con el hueso trapecoide mediante una carilla distinta.
- Una cara medial que presenta una superficie articular destinada al hueso ganchoso.



**Imagen 22. Grande (visión palmar y dorsal)**

El hueso ganchoso presenta la forma de un prisma triangular. Se describen de él:

- Una cara anterior que presenta un saliente en forma de gancho, que es aplanado de lateral a medial.
- Una cara lateral cóncava y limitada medialmente el canal carpiano.
- Una cara medial que presenta un surco producido por el paso del ramo profundo del nervio cubital y la rama palmar profunda de la arteria cubital.
- Una cara posterior del hueso ganchoso que es rugosa.
- Una cara inferior que es articular y está dividida en dos carillas, una lateral y cóncava para el cuarto metacarpiano y otra medial, cóncava de anterior a posterior y convexa de lateral a medial, para el quinto metacarpiano.
- Una cara lateral que se articula con el hueso grande.
- Una cara superomedial que es convexa superiormente y cóncava inferiormente, es rugosa a lo largo de su borde inferior.



**Imagen 23. Ganchoso (visión palmar y dorsal)**



En resumen, los ocho huesos del carpo forman en su conjunto un macizo óseo que presenta cuatro caras y dos bordes.

La cara anterior está excavada en forma de canal llamado canal carpiano. Este canal está limitado lateralmente por los tubérculos de los huesos escafoides y trapecio y medialmente por la eminencia del hueso pisiforme y el gancho del hueso ganchoso.

La cara posterior del macizo carpiano es convexa. La cara superior es articular y está formada por las caras superiores de los huesos escafoides, semilunar y piramidal. Constituye una superficie articular convexa llamada *cóndilo (glosario)* carpiano, que corresponde a los extremos inferiores de los huesos del antebrazo.

La cara inferior está formada por una serie de carillas que se articulan con las carillas articulares superiores de los huesos metacarpianos. Los bordes laterales son rugosos y sirven de inserción a músculos y ligamentos.



Imagen 24. Carpo (visión palmar y dorsal)

### 3.3.7 Metacarpianos

Los metacarpianos constituyen el esqueleto de la palma y del dorso de la mano. Se compone de 5 huesos largos, que se articulan superiormente con los huesos de la segunda fila del carpo e inferiormente con las falanges proximales de los dedos. Los espacios limitados entre ellos se denominan espacios interóseos. De lateral a medial reciben el nombre de primero, segundo, tercero, cuarto y quinto metacarpianos.

Los metacarpianos presentan una serie de características generales que son comunes a todos ellos, así como características particulares propias de cada uno, que permiten distinguirlos entre sí. Se distinguen un cuerpo y dos extremos que son la base y la cabeza del hueso metacarpiano.

El cuerpo describe una concavidad anterior y posee una forma prismática triangular, por lo que presenta:

- Una cara posterior ligeramente convexa, ancha inferiormente y afilada superiormente.



- Dos caras, lateral y medial, que limitan los espacios interóseos y en las que se insertan los músculos interóseos.
- Dos bordes, lateral y medial, más marcados en la mitad inferior que en la superior del cuerpo del hueso.
- Un borde anterior cóncavo.

La base del hueso metacarpiano es superior y cuboide. Presenta:

- Una cara superior articular en relación con los huesos de la segunda fila del carpo.
- Dos caras, lateral y medial, también articulares, en conexión con las de los metacarpianos vecinos.
- Una cara dorsal y una cara palmar, provistas de rugosidades en las que se insertan ligamentos y músculos.

La cabeza representa el extremo inferior del hueso metacarpiano. Es aplanada de lateral a medial y presenta:

- Una cara inferior convexa y articular, que se extiende más sobre la cara palmar que sobre la dorsal, articulándose con la base de la falange proximal correspondiente.
- Dos caras, lateral y medial, ligeramente deprimidas y superiormente a dicha depresión, un tubérculo en que se insertan los ligamentos colaterales de la articulación metacarpofalángica.
- Una cara dorsal rugosa.
- Una cara palmar ocupada en gran parte por la superficie articular.

El primer hueso metacarpiano presenta las siguientes características:

- Es el más corto y voluminoso de todos.
- Es aplanado de anterior a posterior.
- Su base no presenta superficies articulares lateral y medial.
- La superficie articular de su base, en relación con el hueso trapecio, es cóncava de anterior a posterior y convexa transversalmente.

El segundo hueso metacarpiano presenta las siguientes características:

- Es el más largo de todos los huesos metacarpianos.
- Su base está bifurcada en dos tubérculos (lateral y medial) y no presenta carillas articulares lateral.
- La cara dorsal de la base presenta, en su parte lateral, una impresión triangular en que se inserta el músculo extensor radial largo del carpo; el ángulo superior de esta superficie de inserción presenta un saliente agudo al que se le llama apófisis estiloides del segundo hueso metacarpiano.



El tercer hueso metacarpiano presenta las siguientes características:

- Las caras lateral o medial, correspondientes de las bases presenta superficies articulares.
- La parte dorsolateral de la base se prolonga superiormente formando una apófisis estiloides.

El cuarto hueso metacarpiano es muy similar al tercer hueso metacarpiano, solo que es mucho más corto que el tercero.

El quinto hueso metacarpiano presenta las siguientes características:

- Su base presenta una sola carilla articular lateral.
- La cara medial de esta base presenta un tubérculo destinado a la inserción del músculo extensor cubital del carpo.

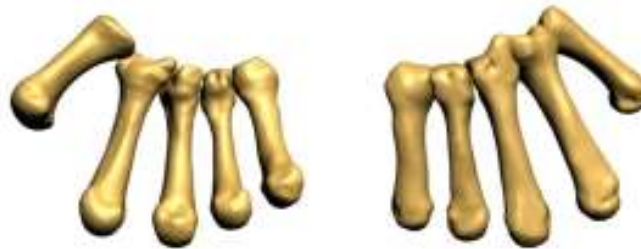

Imagen 25. Metacarpianos (visión palmar y dorsal)

### 3.3.8 Falanges

Cada dedo, con excepción del pulgar, consta de tres segmentos óseos llamados falanges. Se designan con los nombres de falanges proximal, media y distal, consideradas del metacarpo hacia el extremo del dedo. El pulgar presenta solamente dos, la falange proximal y la distal.

Las falanges son huesos largos. Presentan un cuerpo y dos extremos que son la base y la cabeza de la falange.

La falange proximal tiene un cuerpo semicilíndrico, convexo posteriormente y plano o ligeramente cóncavo anteriormente.

La base es superior y presenta una cavidad glenoidea para la cabeza del metacarpiano y dos tubérculos laterales contiguos a la cara palmar, determinados por la inserción de los ligamentos colaterales de la articulación metacarpofalángica.

La cabeza es inferior y termina en una tróclea relacionada con la base de la falange media. La superficie articular se extiende ampliamente sobre la cara palmar de la cabeza. En las caras laterales



se observan una depresión y superiormente a ésta un tubérculo, formado por la inserción del ligamento colateral correspondiente.

La falange media tiene un cuerpo similar al de la falange proximal. La base está provista de una superficie articular formada por dos vértices laterales separados por una cresta roma. Cada una de estas vertientes está representada por una carilla cóncava. La cabeza presenta la misma configuración que la falange proximal.

La falange distal tiene un cuerpo muy corto, convexo dorsalmente y plano en su cara palmar. La base es semejante a la de la falange media. El extremo distal es ancho y convexo inferiormente y presenta en su cara palmar una superficie rugosa y saliente en forma de herradura.

De las falanges del dedo pulgar, la falange proximal es muy semejante a la falange proximal de los otros dedos, muy parecida a una falange media. La falange distal del pulgar es análoga a una falange distal. No obstante, las dos falanges del dedo pulgar son más voluminosas que las de los otros dedos.

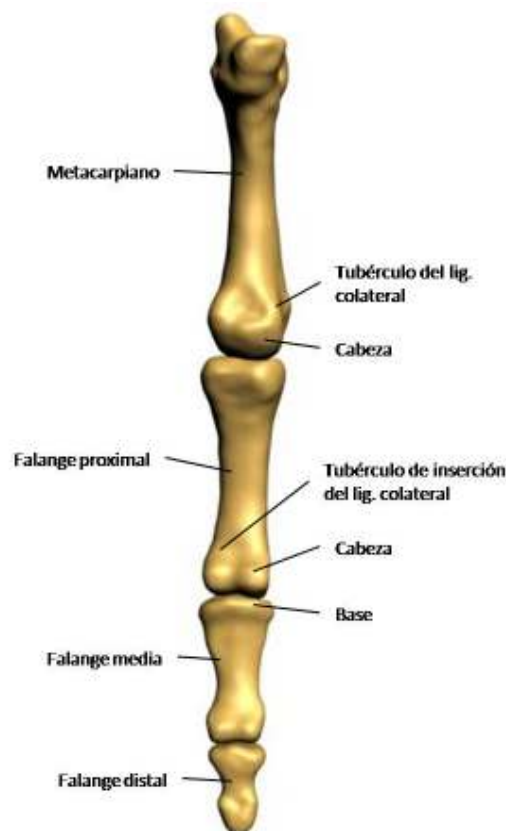

Imagen 26. Hueso metacarpiano y falanges



### 3.4 Biomecánica

El estudio de los movimientos de un miembro o de uno de sus segmentos presenta a menudo problemas difíciles de resolver. Las articulaciones que unen a los huesos permiten determinar, por su orientación y su forma, los ejes mecánicos de los movimientos que en ellas se producen, pero todo movimiento, al efectuarse, modifica su posición y sitúa a las superficies articulares en condiciones de ejecución activamente diferentes, que solo pueden comprenderse esquemáticamente desde un punto de vista mecánico.

#### 3.4.1 La articulación esternoclavicular

La anatomía descriptiva expone en detalle las características del esqueleto de la cintura del miembro superior, cintura escapular, de la clavícula y la escápula, pero no explica lo más importante y esencial, es decir, que la unión de la cintura del miembro superior con el esqueleto del tronco es la pequeña articulación esternoclavicular, que consiste únicamente en un medio de fijación de la cintura escapular al esternón.

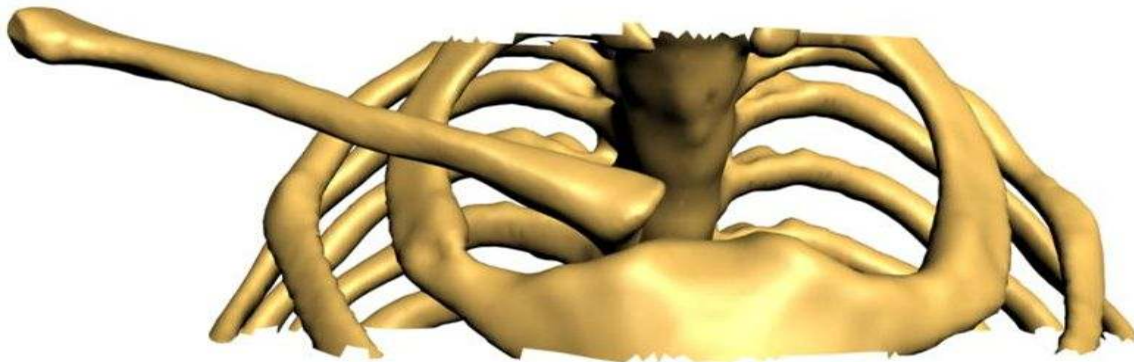


Imagen 27. Articulación esternoclavicular

#### 3.4.2 La unión escapulotorácica

Esta unión funcional posibilita los movimientos de la escápula sobre el tórax, la clavícula simplemente fija la cintura escapular con el esternón. Para comprender los deslizamientos de la escápula, se necesita precisar primeramente la situación de la cintura en posición de reposo, con el



brazo colgando a lo largo del cuerpo. Vistas superiormente, la clavícula y la escápula forman un ángulo abierto medialmente que abraza la parte superior del tórax.

La clavícula se sitúa superior y anterior a la primera costilla, y se dirige desde su extremidad esternal hasta su extremidad acromial, siguiendo una dirección casi horizontal, ligeramente ascendente. Forma con el plano frontal que pasa por su extremidad esternal un ángulo de  $30^\circ$  y con el plano sagital un ángulo de  $5^\circ$ .

La escápula está situada sobre la cara posterior de la caja torácica; su eje mayor forma con el plano frontal del cuerpo un ángulo de entre  $45$  y  $60^\circ$  dependiendo de la forma y dimensiones que esta tenga.

Depende también de la articulación acromioclavicular: cuando el eje horizontal de la escápula forma con el de la clavícula un ángulo de  $90^\circ$ , el eje mayor de la escápula adopta con el plano frontal del cuerpo un ángulo de  $60^\circ$ .

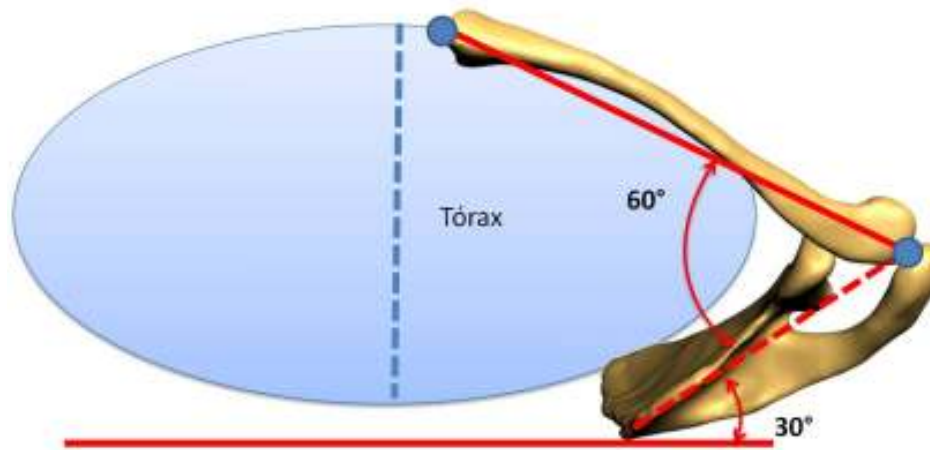


Imagen 28. Unión escapulotorácica

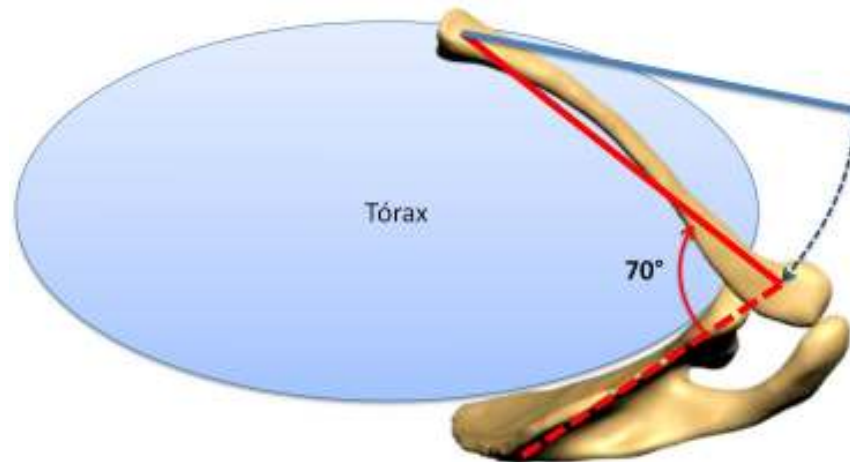
### 3.4.3 Movimientos de la cintura escapular

Análiticamente pueden distinguirse tres tipos de movimientos de la escápula, y por lo tanto de la cintura escapular: movimientos laterales, movimientos verticales y movimientos de rotación denominados “de campanilla”.



En un corte horizontal puede apreciarse que los movimientos laterales de la escápula están condicionados por la rotación de la clavícula en torno a la articulación esternoclavicular.

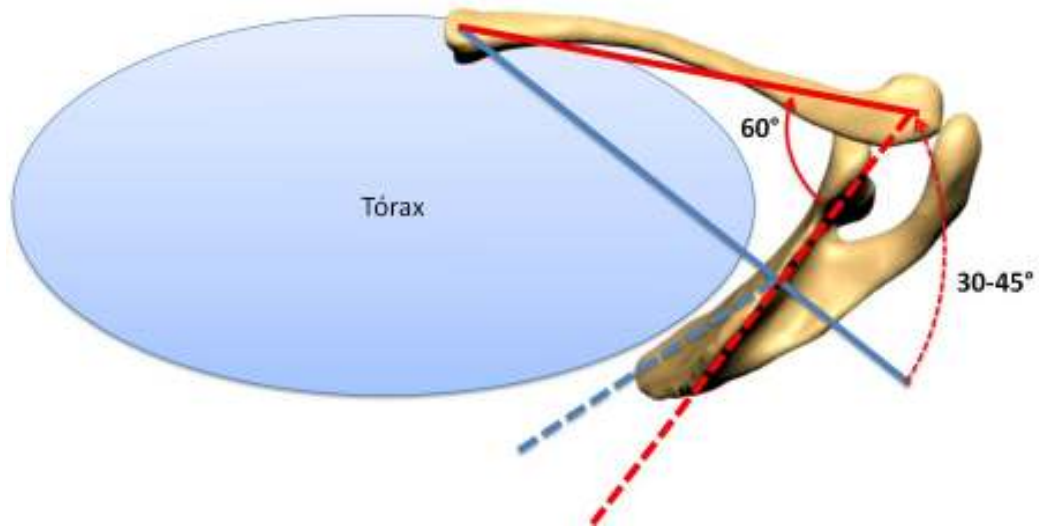
- Cuando el hombro se lleva hacia atrás, en un movimiento de retropulsión, la dirección de la clavícula, debido al citado movimiento, es más oblicua hacia atrás y el ángulo *omoclavicular (glosario)* aumenta hasta alcanzar  $70^\circ$ .



**Imagen 29. Ángulo formado entre la escápula y la clavícula en el movimiento de retropulsión del hombro**

- Cuando el hombro se lleva hacia adelante, en un movimiento de antepulsión, la clavícula es más “frontal” y el plano de la escápula se aproxima a la dirección sagital, el ángulo omoclavicular tiene tendencia a disminuir por debajo de los  $60^\circ$  y la *glenoide (glosario)* tiende a orientarse hacia adelante. Es entonces cuando el diámetro transversal alcanza su máxima amplitud.

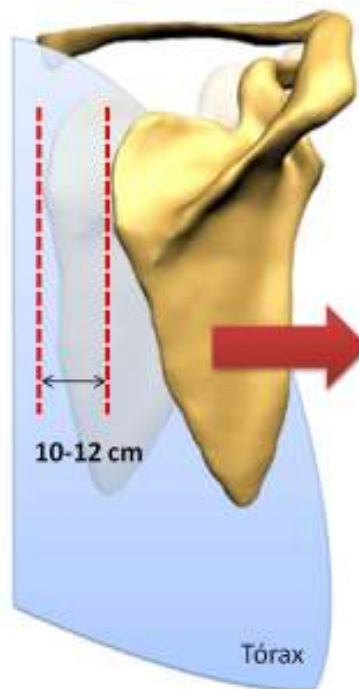




**Imagen 30. Ángulo formado entre la escápula y la clavícula en el movimiento de antepulsión del hombro**

Entre estas dos posiciones extremas, el plano de la escápula ha variado de 30 a 45°.

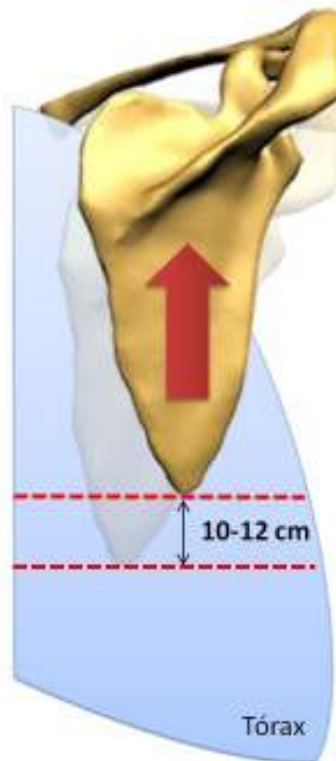
En una visión posterior, puede constatarse que la antepulsión del hombro aleja el borde espinal de la escápula entre 10 y 12 cm de la línea de las apófisis gínglimos espinosas.



**Imagen 31. Desplazamiento horizontal de la escápula (visión posterior)**



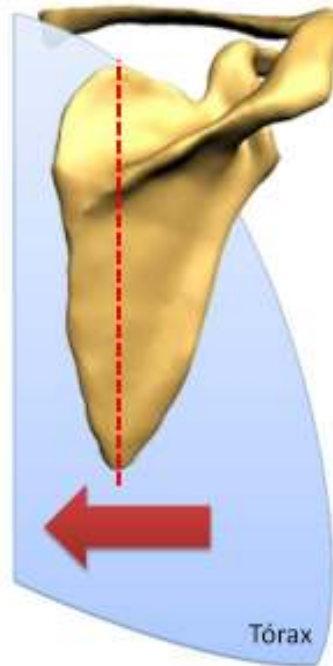
Una visión posterior permite apreciar los desplazamientos verticales de entre 10 y 12 cm y que se acompañan necesariamente de una cierta báscula así como de una elevación o descenso del borde externo de la clavícula.



**Imagen 32. Desplazamiento vertical de la escápula (visión posterior)**

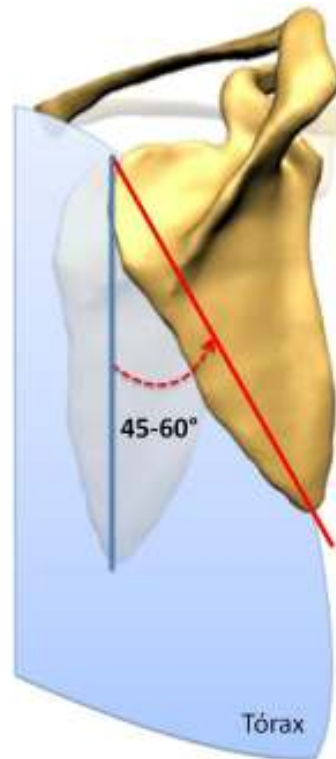
La visión posterior, muestra igualmente los importantes movimientos de la báscula, también denominados “de campanilla” de la escápula. Esta rotación se efectúa en torno a un eje perpendicular al plano de la escápula, pasando por un centro localizado próximo al ángulo superoexterno:

- Durante la rotación “hacia abajo”, el ángulo inferior se desplaza hacia adentro, pero sobre todo la glenoide tiende a mirar hacia abajo.



**Imagen 33. Desplazamiento hacia adentro del ángulo inferior de la escápula (visión posterior)**

- Durante la rotación “hacia arriba”, el ángulo inferior se desplaza hacia afuera, y la glenoide se orienta más hacia arriba.



**Imagen 34. Rotación de la escápula (visión posterior)**

La amplitud de la citada rotación es de 45 a 60°. El desplazamiento del ángulo inferior es de 10 a 12 cm; el ángulo superoexterno de 5 a 6 cm, pero lo más relevante es el cambio de orientación de la glenoide que desempeña un papel esencial en los movimientos globales del hombro.

### **3.4.4 Movimientos del brazo**

Los movimientos del brazo están siempre asociados a los de la cintura escapular, la cual, desplazándose sobre el tórax, aumenta la fuerza y la amplitud de sus movimientos. Esta asociación es favorable, pero para comprenderla es necesario precisar las relaciones de la escápula con el húmero, así como los planos en los que se orientan sus extremos distales, pues en definitiva, el desplazamiento del extremo distal del húmero es el que reviste mayor interés.

Cuando el brazo cuelga a lo largo del cuerpo en posición vertical, en su posición de reposo, el borde lateral de la escápula forma con la dirección del húmero un ángulo aproximado de 35°, abierto inferior y posteriormente.



La escápula y la cabeza del húmero están situadas en un plano oblicuo, en relación con el plano frontal, de aproximadamente  $30^\circ$ . El extremo inferior del húmero se encuentra en un plano que forma un ángulo de  $10^\circ$  con el plano frontal. Esta diferencia de orientación de  $20^\circ$  entre los extremos superior e inferior del húmero tiene por consecuencia que los movimientos del hombro y del codo no sean en la misma dirección originando un aumento en la amplitud de los movimientos del brazo, haciéndolos más precisos.

La articulación del hombro, es la más móvil de todas las articulaciones del cuerpo humano; posee tres grados de libertad, lo que permite orientar al miembro superior en relación a los 3 planos del espacio, merced a 3 ejes principales:

- 1) Eje transversal, incluido en el plano frontal: permite los movimientos de flexión y extensión realizados en el plano sagital.
- 2) Eje anteroposterior, incluido en el plano sagital: permite los movimientos de abducción (el miembro superior se aleja del plano de simetría del cuerpo) y aducción (el miembro superior se aproxima al plano de simetría) realizados en el plano frontal.
- 3) Eje vertical, que dirige los movimientos de flexión y extensión realizados en el plano horizontal cuando el brazo se encuentra en abducción de  $90^\circ$ .

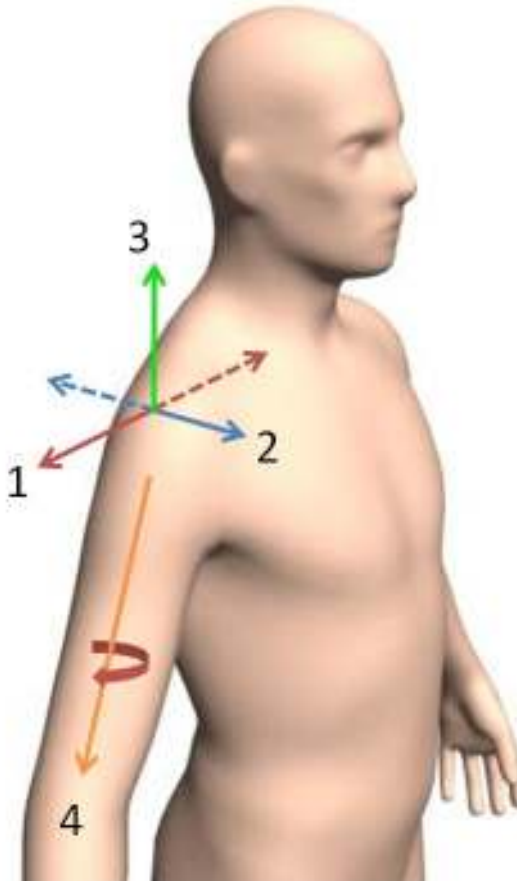


Imagen 35. Ejes de la articulación del hombro

El eje longitudinal del húmero permite la rotación externa/interna del brazo y del miembro superior.

### 3.4.4.1 La flexoextensión y la aducción del hombro

Como se mencionó anteriormente los movimientos de flexión y extensión son realizados en el plano sagital, en torno al eje transversal del hombro (*imagen 35*).



La extensión es un movimiento de poca amplitud ( $45$  a  $50^\circ$ ) y asocia siempre al brazo y a la escápula, esta última bascula posterior y medialmente.

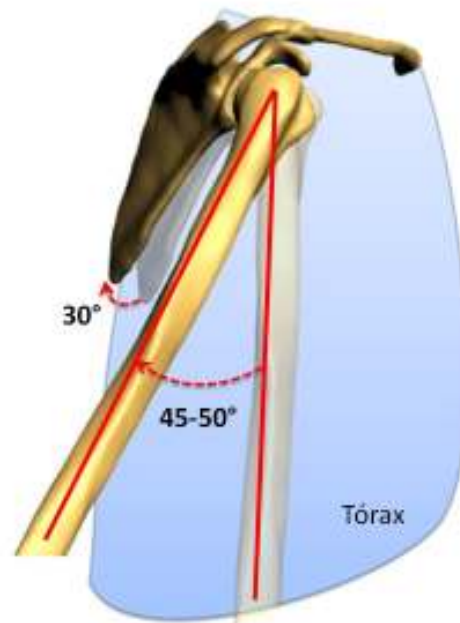
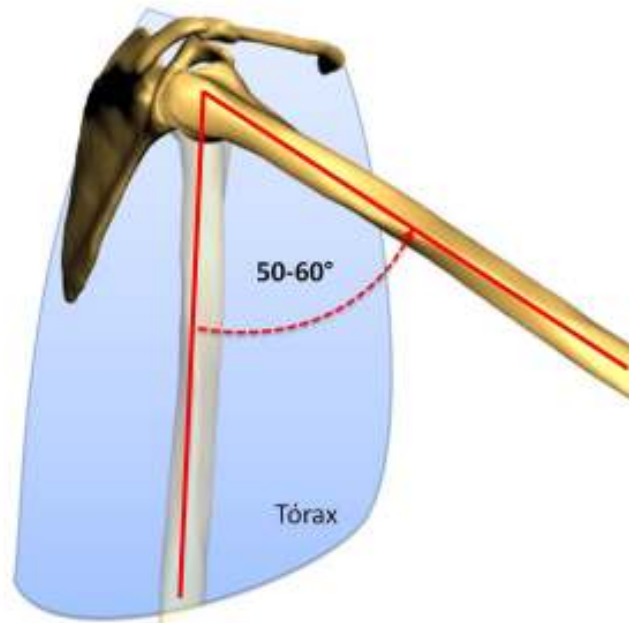


Imagen 36. Movimiento de extensión del brazo



El movimiento de flexión del brazo se inicia en la articulación del hombro y continúa en la unión escapulotorácica, se realiza en tres fases sucesivas.

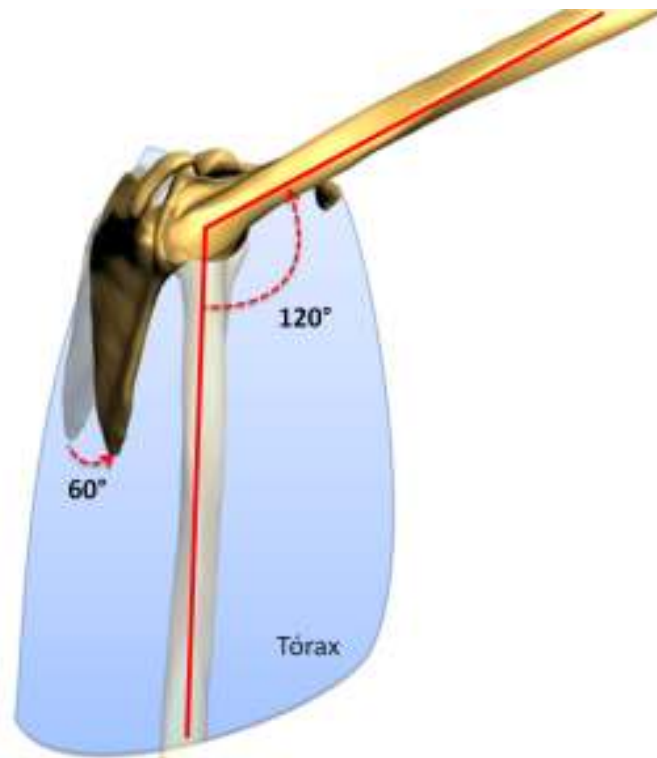
- En la primera fase, su amplitud es entre 50 y 60°.



**Imagen 37. Primera fase de la flexión del brazo**

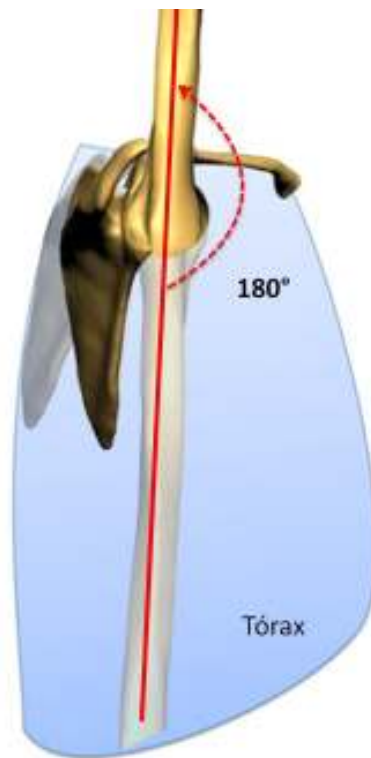
- En la segunda fase, la amplitud del movimiento va de los 60° a los 120°, acompañado de una rotación de 60° de la escápula mediante un movimiento pendular que orienta la glenoide hacia arriba y hacia adelante, además de una rotación axial, desde el punto de vista mecánico, de las articulaciones esternoclavicular y acromioclavicular, cuya amplitud es de 30° cada una.





**Imagen 38. Segunda fase de la flexión del brazo**

- En la tercera fase del movimiento (120 a 180°), la escápula y el brazo no pueden bascular más. Si se desea elevar el brazo hasta la vertical, la columna vertebral debe participar en el movimiento.



**Imagen 39. Tercera fase de la flexión del brazo**

La aducción, movimiento que aproxima al miembro superior al plano de simetría del cuerpo, se lleva a cabo desde la posición anatómica sobre el plano frontal, pero es mecánicamente imposible debido a la presencia del tórax, o es muy limitada, alcanzando de 1 a 8° dependiendo del individuo. Sin embargo, este movimiento es muy importante cuando se desea apretar los codos contra el cuerpo o llevar un objeto bajo el brazo.

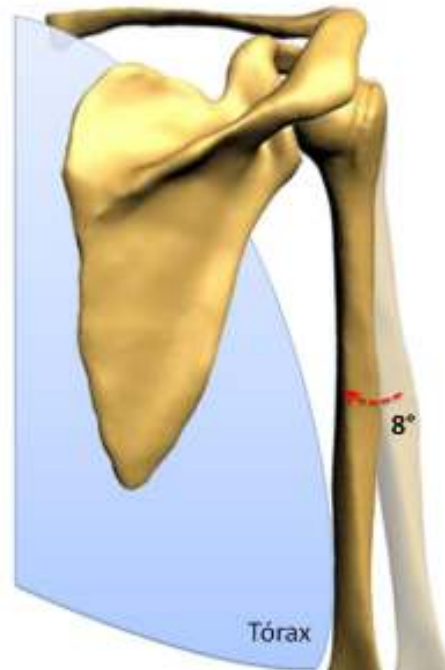


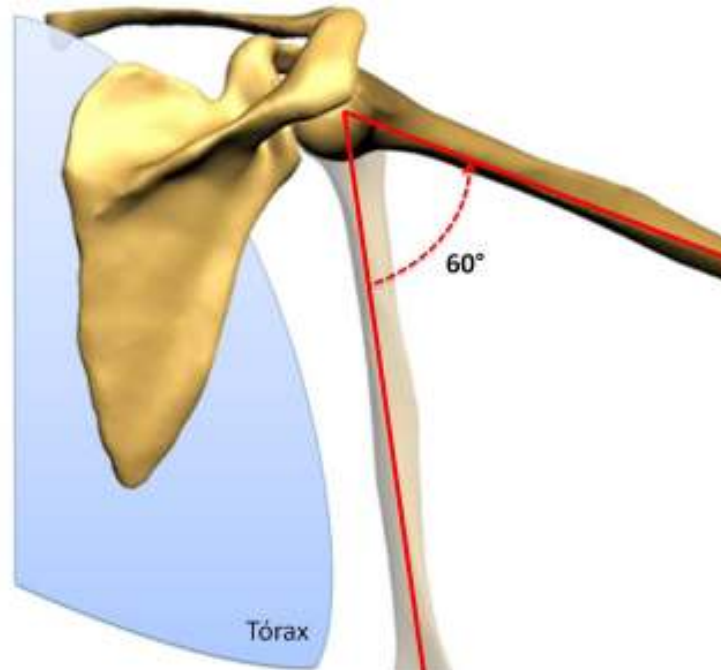
Imagen 40. Movimiento de aducción del brazo

### 3.4.4.2 La abducción

La abducción, movimiento que aleja al miembro superior del tórax, se realiza en el plano frontal en torno al eje anteroposterior (*imagen 35*) y su amplitud alcanza los 180°; a partir de los 90° el miembro superior se aproxima al plano de simetría del cuerpo, convirtiéndose en el sentido estricto en un movimiento de aducción.

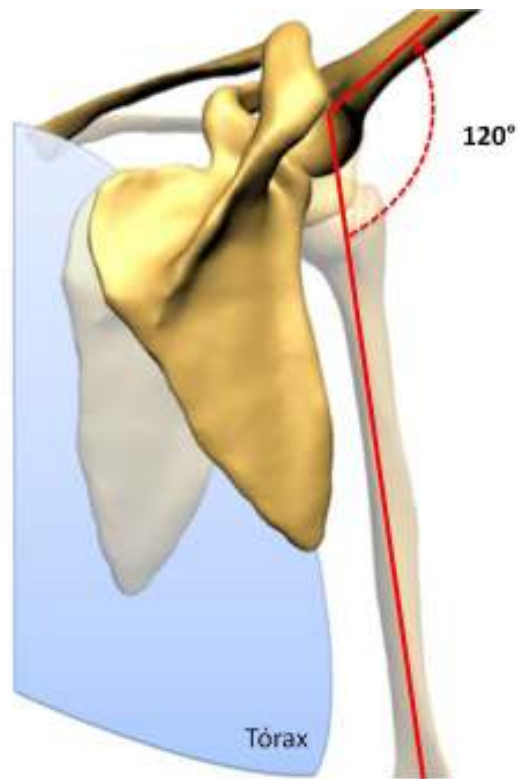
En cuanto a la acción de las articulaciones, el movimiento de abducción tiene 3 fases:

- 1) En la primera fase, de 0 a 60°, actúa únicamente la articulación glenohumeral. Esta primera fase finaliza cuando la articulación glenohumeral se bloquea debido al impacto del troquíter contra el borde superior de la glenoide.



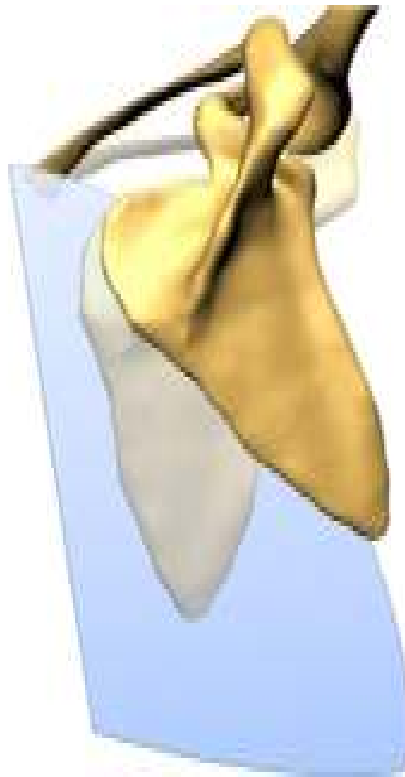**Imagen 41. Primera fase de la abducción del brazo**

- 2) En segunda fase, de 60 a 120°, con la articulación glenohumeral bloqueada, la abducción continúa gracias a la intervención de la cintura escapular:
- Movimiento pendular de la escápula, que dirige a la glenoide hacia arriba mediante una rotación de 60°.
  - Movimiento de rotación longitudinal, desde un punto de vista mecánico de las articulaciones esternoclavicular y acromioclavicular, cuya amplitud de movimiento es de 30° cada una.



**Imagen 42. Segunda fase de la abducción del brazo**

- 3) Para la tercera fase, de 120 a 180°, es necesario que la columna vertebral intervenga en este movimiento.



**Imagen 43. Tercera fase de la abducción del brazo**

### **3.4.4.3 La rotación del brazo**

Se produce alrededor del eje vertical del húmero.

La rotación es el verdadero movimiento de conjunto del miembro superior que conduce a una acción voluntaria de la mano. La rotación de la mano es el resultado de movimientos denominados de supinación y de pronación, que desplazan la palma de la mano lateral o medialmente. La rotación medial, que se extiende a todo el miembro superior, es la pronación; la rotación lateral es la supinación.

- La rotación lateral del brazo puede alcanzar los  $95^\circ$
- La rotación medial del brazo puede alcanzar una amplitud de  $50$  a  $55^\circ$  en la articulación del hombro.

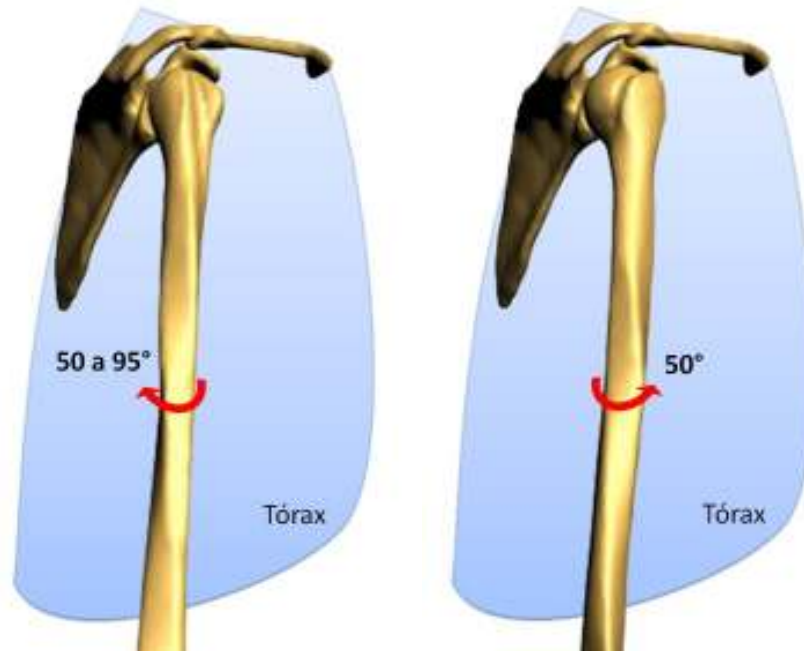


Imagen 44. Rotación lateral del brazo    Imagen 45. Rotación medial del brazo

### 3.4.5 El movimiento de circunducción del hombro

La circunducción combina los movimientos elementales en torno a los 3 ejes del hombro. Cuando la circunducción alcanza su máxima amplitud, el brazo describe en el espacio un cono irregular, el cono de circunducción. Su cúspide se sitúa en el centro teórico del hombro, su lado es igual a la longitud del miembro superior, pero su base es irregular debido a la presencia del tórax. El citado cono delimita en el espacio un sector esférico de accesibilidad, en cuyo interior la mano puede coger objetos sin desplazamiento del tronco, para llevárselos provisionalmente a la boca.

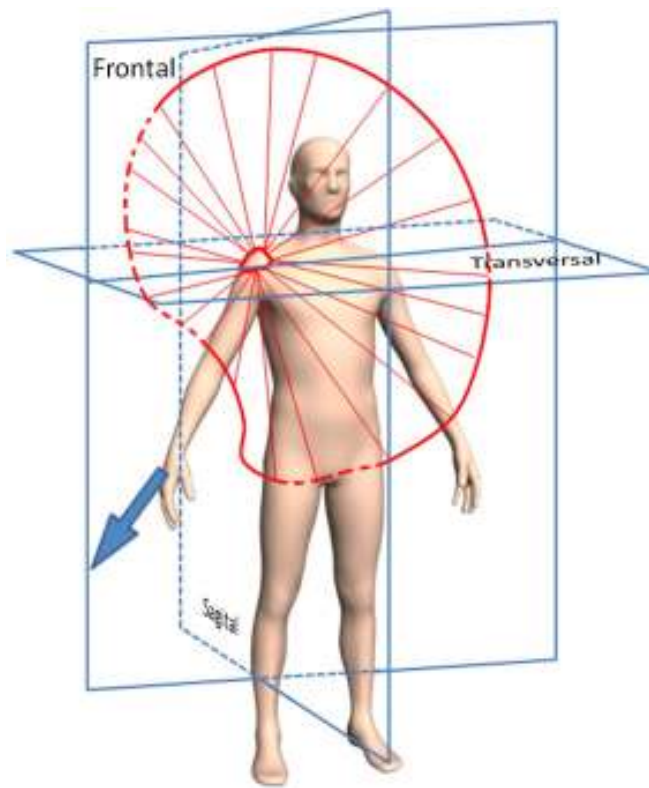


Imagen 46. Movimiento de circunducción del brazo

### 3.4.6 Movimientos del antebrazo

El codo es la articulación intermedia del miembro superior y realiza la unión mecánica entre el primer segmento (el brazo) y el segundo segmento (el antebrazo). Le posibilita, en los tres planos del espacio gracias al hombro, acercar o alejar su extremidad activa: la mano.

En la articulación del codo se realizan dos clases de movimientos:

- Flexoextensión, en los que participa esencialmente la articulación húmero-cubital y accesoriamente la articulación húmero-radial.
- Pronosupinación o de rotación de la mano, en los que participa la articulación húmero-radial de un modo fundamental.

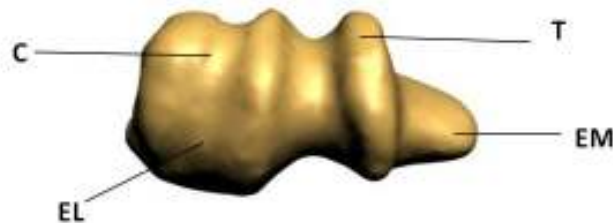
La articulación húmero-radial se clasifica dentro del grupo de los *gínglimos (glosario)* o trócleas, pues el extremo inferior del húmero presenta en general la forma de una polea. Si el eje transversal de la tróclea humeral fuera estrictamente horizontal y los ejes longitudinales del húmero y del





cúbito estuvieran en la misma línea vertical, la flexoextensión sería un movimiento simple, que se desarrollaría alrededor de un eje transversal a modo de bisagra, pero ello no es así.

El eje transversal de la tróclea del húmero no es perfectamente horizontal como el de una bobina, y las dos vertientes de la polea no son iguales anterior y posteriormente pues la vertiente medial está más desarrollada anteriormente que la vertiente lateral, y ésta se halla relativamente más desarrollada posteriormente que la vertiente medial.

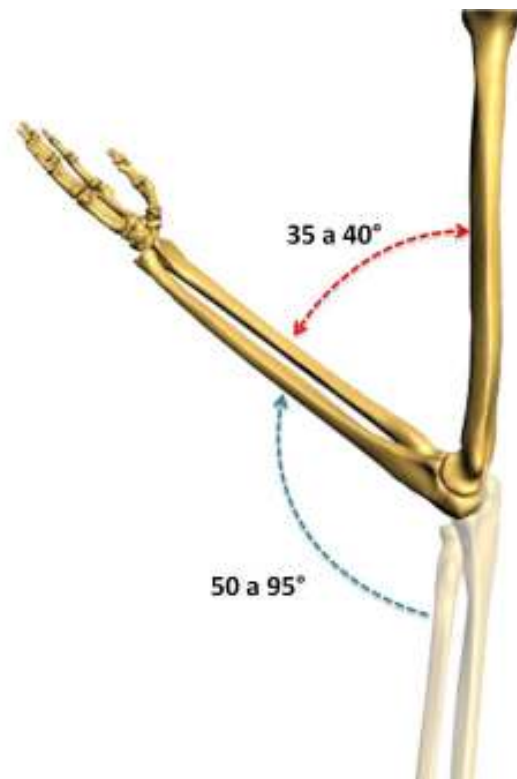


**Imagen 47. Extremo inferior del húmero derecho. Figura destinada a mostrar la forma de polea del codo vista inferiormente. T (Tróclea), EM (Epicóndilo Medial), C (Capítulo), EL (Epicóndilo Lateral).**

Los ejes longitudinales del brazo y del antebrazo no se encuentran ubicados en la misma línea recta, el extremo inferior del húmero se sitúa anteriormente al eje de la diáfisis, el cual además se encuentra orientado en sentido ligeramente medial, mientras que los ejes del radio y del cúbito se dirigen oblicuamente en sentido inferior y lateral. El resultado de estas direcciones opuestas es que el brazo y el antebrazo forman un ángulo obtuso abierto lateralmente. Este ángulo es menor en el hombre, que en la mujer.

### 3.4.6.1 La flexión del antebrazo

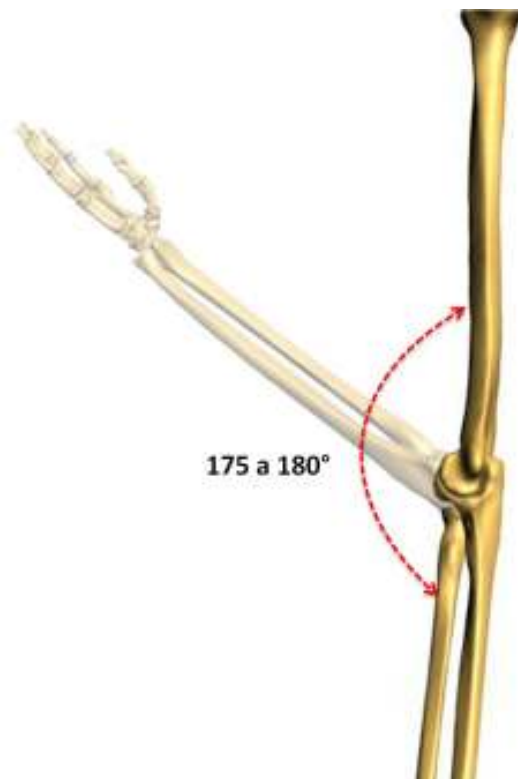
La flexión del antebrazo sobre el brazo tiene una amplitud de  $145^\circ$  y no suele ser completa porque queda un ángulo muerto de  $35$  a  $40^\circ$  entre la cara anterior del brazo y la del antebrazo. Esta limitación en la flexión se debe a diversos factores, entre ellos, el encuentro del vértice de la apófisis coronoides con el fondo de la fosa coronoidea y más simplemente, el contacto de las masas musculares y de las partes blandas del brazo y del antebrazo, más marcada cuando más musculoso sea el individuo.



**Imagen 48. Movimiento de flexión del antebrazo**

### **3.4.6.2 La extensión del antebrazo**

En el sujeto erguido, el brazo se encuentra colgando a lo largo del tronco. Sin embargo, esta posición no suele ser completa y no pasa de los  $175^\circ$  en el hombre adulto y  $180^\circ$  en la mujer. El movimiento voluntario se encuentra limitado por el impacto del pico olecraniano con el fondo de la fosa olecraniana del húmero.



**Imagen 49. Movimiento de extensión del antebrazo**

### **3.4.7 Movimientos de rotación o pronosupinación de la mano**

La pronosupinación está determinada por la rotación simultánea de las articulaciones radiocubitales proximal y distal. Intervienen los dos huesos del antebrazo, cuyo acoplamiento proporciona a la rotación de la mano fuerza y precisión. El radio es el encargado de la precisión del movimiento al girar alrededor del cúbito, mientras que éste permanece como eje de desplazamiento del antebrazo y de la mano. En la supinación completa, la palma de la mano se orienta anteriormente, mientras que en la pronación se orienta posteriormente.

El eje del movimiento de rotación une el extremo superior del radio con el extremo inferior del cúbito. Cuando el movimiento de rotación precisa de una fuerza mayor, es necesaria la colaboración del brazo, que añade su propia rotación a la del antebrazo.

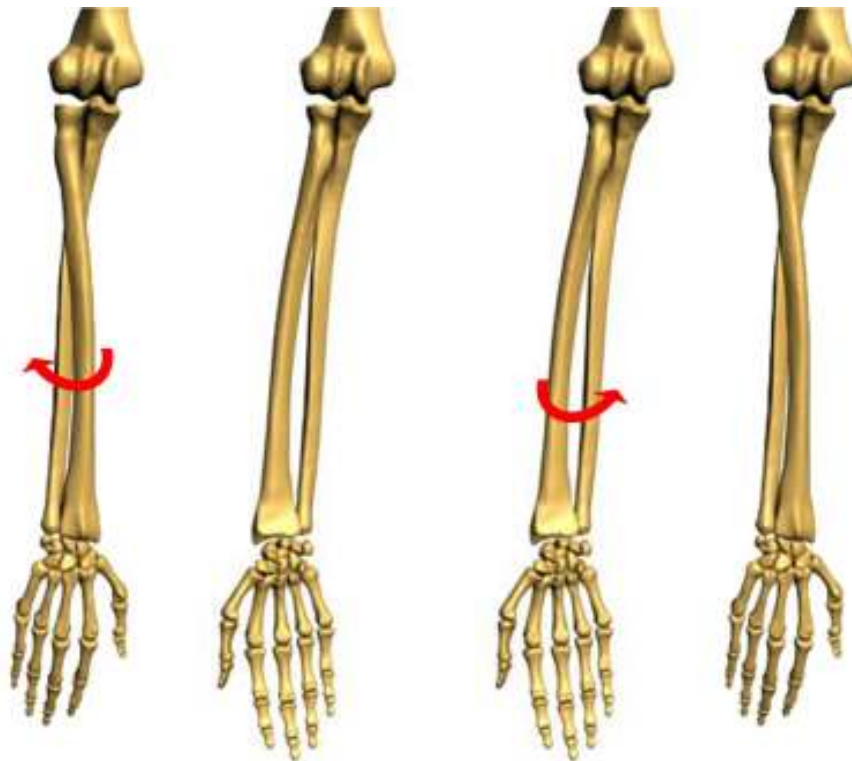
El eje de rotación del antebrazo continúa superiormente en el capítulo del húmero y en el centro de la cabeza del húmero, e inferiormente a través del carpo (hueso semilunar, hueso grande, tercer hueso metacarpiano) hasta el dedo medio. Este eje longitudinal cruza en el antebrazo el espacio interóseo.



En la supinación, los dos huesos del antebrazo se sitúan paralelamente. Esta posición permite describir en el antebrazo una cara anterior que presenta continuidad en la palma de la mano, como cuando se realiza un gesto de ofrecimiento.

En la pronación, el radio cruza la cara anterior del cúbito, que permanece casi inmóvil; la palma de la mano se gira inferiormente, adoptando la posición de asir un objeto.

En el movimiento de rotación que se está considerando, la cabeza del radio gira en el anillo osteofibroso de la articulación radiocubital proximal, mientras que su extremo distal lo hace alrededor de la cabeza del cúbito. El paso de la supinación a la pronación produce que los dos huesos se crucen, mientras que el paso de la pronación a la supinación deshace dicho movimiento. El movimiento de pronosupinación extremo posee una amplitud de  $120^\circ$ .



**Imagen 50. Movimiento de pronación de la mano de la mano**

**Imagen 51. Movimiento de supinación**



### 3.4.8 La muñeca

La muñeca es la articulación distal del miembro superior que permite a la mano adoptar la posición óptima para efectuar la prensión.

El complejo articular de la muñeca posee dos grados de libertad. Con la pronosupinación del antebrazo, que añade un tercer grado de libertad, la mano se puede orientar en cualquier ángulo para coger o sujetar un objeto.

La muñeca tiene en realidad dos articulaciones, incluidas en el mismo conjunto funcional con la articulación radiocubital distal:

- La articulación radiocarpiana, que articula la glenoide antebraquial con el cóndilo carpiano.
- La articulación mediocarpiana, que articula entre ellas las dos filas de los huesos del carpo.

#### 3.4.8.1 Movimientos del la muñeca

Los movimientos de la muñeca se efectúan en torno a dos ejes.

Un eje **AA'** transversal, perteneciente al plano frontal **T**. En torno a este eje se realizan los movimientos de flexoextensión en el plano sagital:

- Flexión (flecha 1): la cara anterior o palmar de la mano se aproxima a la cara anterior del antebrazo
- Extensión (flecha 2): la cara posterior o dorsal de la mano se aproxima a la cara posterior del antebrazo

Un eje **BB'**, anteroposterior, perteneciente al plano sagital **S**. En torno a este eje, en el plano frontal, se efectúan los movimientos de aducción – abducción.

- Aducción (flecha 3): La mano se aproxima al eje del cuerpo y su borde interno, también denominado borde cubital (el del meñique), forma con el borde interno del antebrazo, un ángulo obtuso abierto hacia adentro.
- Abducción (flecha 4): La mano se aleja del eje del cuerpo y su borde externo, también denominado borde radial (el del pulgar), forma con el borde externo del antebrazo, un ángulo obtuso abierto hacia afuera.

En realidad, los movimientos que se realizan en la muñeca son movimientos combinados en torno a ejes oblicuos.

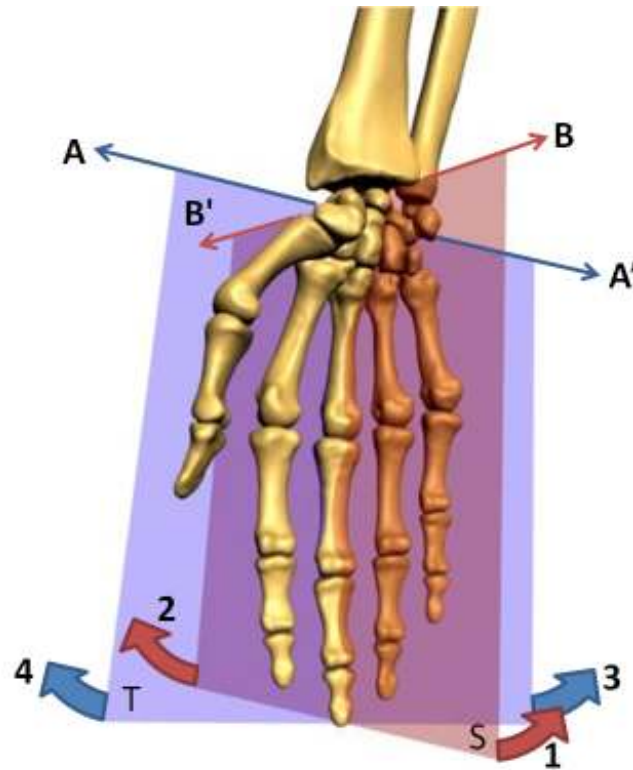


Imagen 52. Ejes de movimiento de la muñeca

### 3.4.8.2 Amplitud de los movimientos de la muñeca

#### 3.4.8.2.1 Movimiento de abducción-aducción

La amplitud de estos movimientos se mide a partir de la posición anatómica: eje de la mano, representado por el tercer metacarpiano y el tercer dedo, se localiza en la prolongación del eje del antebrazo.

La amplitud del movimiento de abducción, también denominado de inclinación radial, no sobrepasa los  $15^\circ$

La amplitud del movimiento de aducción, también denominado de inclinación cubital, es de  $45^\circ$

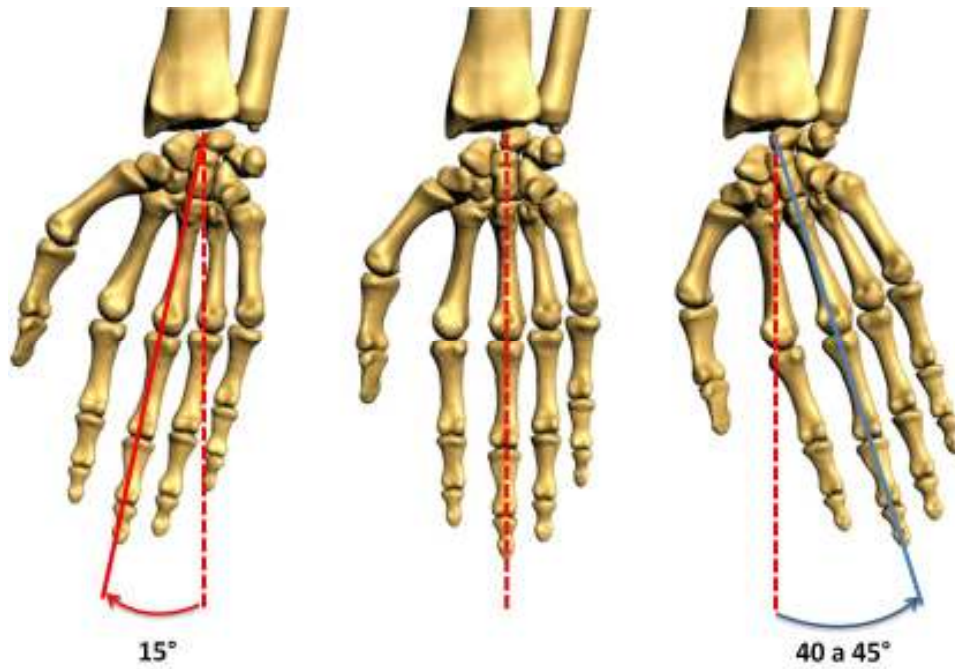


Imagen 53. Abducción

Imagen 54. Posición de partida

Imagen 55. Aducción

### 3.4.8.2.2 Movimientos de flexoextensión

La amplitud de estos movimientos se mide a partir de la posición anatómica: muñeca alineada, cara dorsal de la mano en la prolongación de la cara posterior del antebrazo.

La amplitud tanto de la flexión como de la extensión es de 85°.

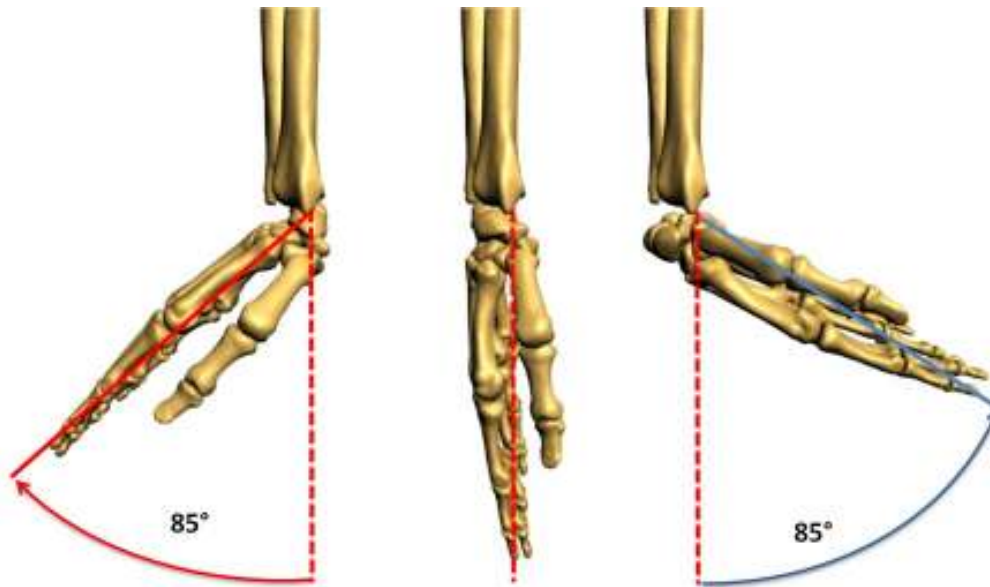


Imagen 56. Extensión

Imagen 57. Posición de partida

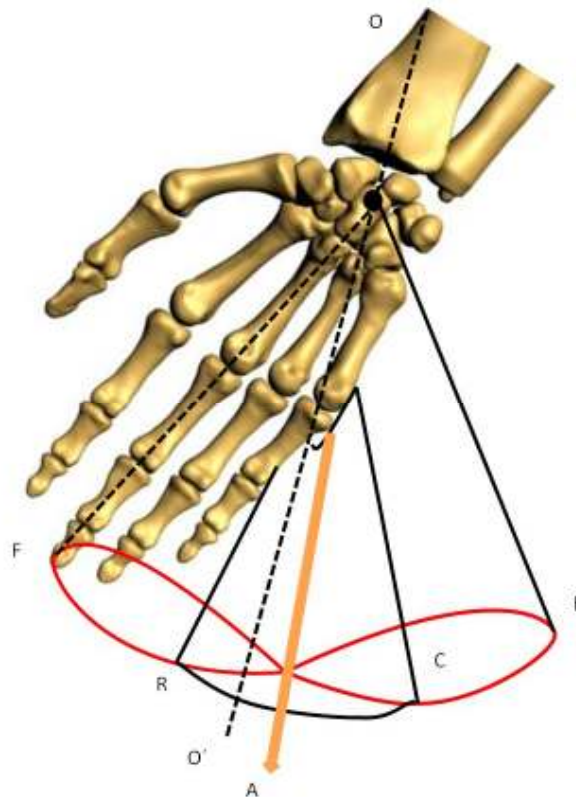
Imagen 58. Flexión

### 3.4.8.2.3 El movimiento de circunducción de la muñeca

La circunducción de la muñeca se define como la combinación de los movimientos de flexoextensión con los movimientos de aducción-abducción.

Cuando este movimiento alcanza su máxima amplitud, el eje de la mano describe una superficie cónica en el espacio, denominada como de circunducción. Dicho cono tiene un vértice **O**, localizado en el centro de la muñeca, y una base, representada en la figura por los puntos **F**, **R**, **E** y **C**, que describen la trayectoria que recorre la punta del dedo corazón durante el movimiento de máxima circunducción.

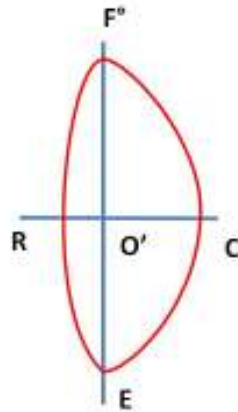




**Imagen 59. Circunducción de la muñeca**

Como se puede observar el citado cono no es regular, su base no es circular. Esto se debe a que la amplitud de los distintos movimientos elementales no es simétrica con respecto a la prolongación del eje del antebrazo  $OO'$ .

Siendo la máxima amplitud en el plano sagital  $FOE$  y la mínima en el plano frontal  $ROC$ , el cono es aplanado en sentido transversal y su base se puede comparar a una elipse con un eje mayor anteroposterior  $FE$ .



**Imagen 60. Base del cono de circunducción de la mano**

Incluso está deformada hacia la parte interna, debido a la mayor amplitud de aducción. En consecuencia, el eje del cono de circunducción **OA** no se confunde con **OO'**, sino que se encuentra en aducción de  $15^\circ$ .

### 3.4.9 La mano

La mano del hombre es una herramienta maravillosa, capaz de ejecutar innumerables acciones gracias a su función principal: la prensión.

La facultad de pensar se puede encontrar en las extremidades de otros seres vivos que van desde el cangrejo hasta la mano del simio, sin embargo, en ningún otro ser que no sea el hombre ha alcanzado un grado de perfección comparable. Esto se debe a que el dedo pulgar puede oponerse a todos los demás dedos, y aunque no es una característica propia únicamente en el hombre, tiene una mayor amplitud que en otros seres como por ejemplo en monos avanzados.

Antes de considerar los movimientos del dedo pulgar, que deben ser objeto de un estudio especial, pueden estudiarse simultáneamente los de los últimos cuatro dedos. Estos forman un conjunto ordenado a partir de las articulaciones metacarpofalángicas y con relación al eje central de la mano, representado por el dedo medio.

Las articulaciones metacarpofalángicas son de tipo esferoideas, por lo que sus movimientos se efectúan según tres ejes: flexión-extensión, abducción-aducción y rotación.

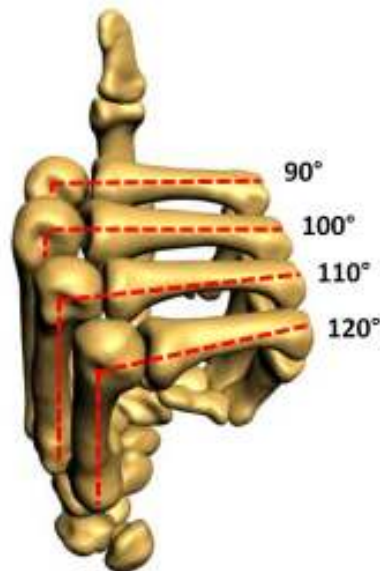


### 3.4.9.1 Amplitud de los movimientos de las articulaciones metacarpofalángicas

#### 3.4.9.1.1 Flexión-extensión

Este movimiento se realiza alrededor de un eje transversal. La falange proximal del dedo se encuentra inicialmente en extensión, en la prolongación del hueso metacarpiano correspondiente. Cuando se produce una extensión, la falange se sitúa en un plano posterior al que ocupaba originalmente.

La amplitud de la flexión es aproximadamente de  $90^\circ$  en el dedo índice y aumenta progresivamente hasta el quinto dedo.



**Imagen 61. Amplitud de la flexión de las articulaciones metacarpofalángicas**

La amplitud de la extensión varía según el individuo y puede alcanzar de  $30$  a  $45^\circ$ .

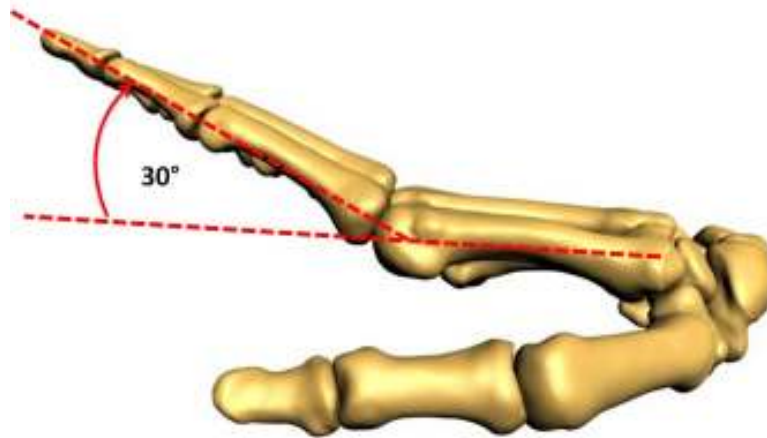


Imagen 62. Amplitud de la extensión de las articulaciones metacarpofalángicas

### 3.4.9.1.2 Abducción-aducción

El eje de la mano y de los dedos pasa por el tercer hueso metacarpiano y por el dedo medio. La abducción de los dedos los aleja de esta línea, mientras que la aducción los aproxima. La amplitud del movimiento es mayor cuando los dedos se hallan en extensión. El movimiento de abducción alcanza los  $60^\circ$  para el dedo índice y  $45^\circ$  para los dedos anular y meñique.

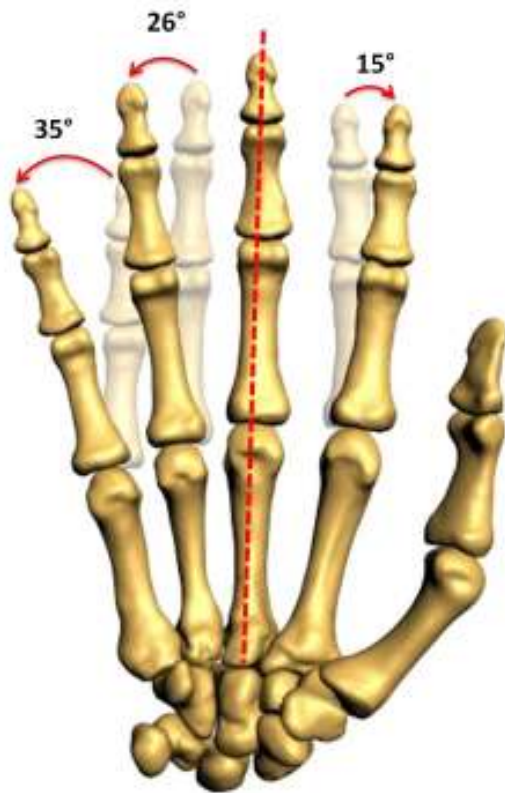


Imagen 63. Movimiento de abducción

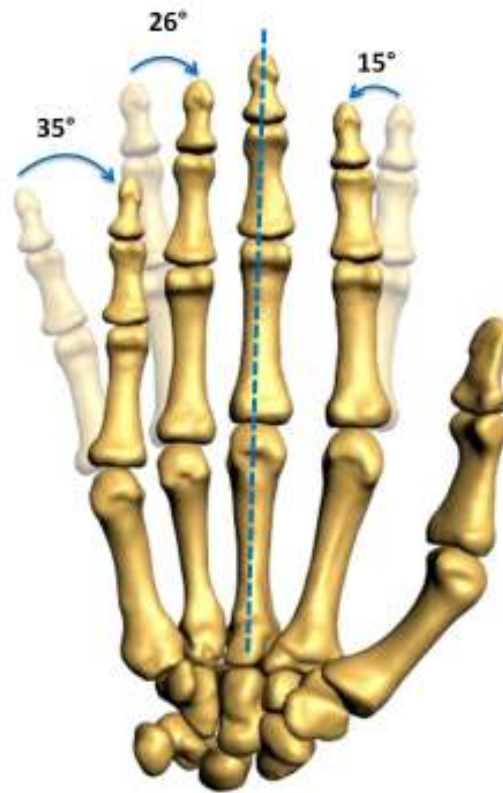


Imagen 64. Movimiento de aducción

Cuando los dedos se hallan en hiperextensión, disminuye la amplitud del movimiento. Cuando los dedos están flexionados, la abducción y la aducción no pueden ser realizadas.

### 3.4.9.1.3 Rotación

Actualmente se admite que es posible cierto grado de rotación, que permite la adaptación precisa de los dedos a la forma del objeto que se desea tomar entre ellos.

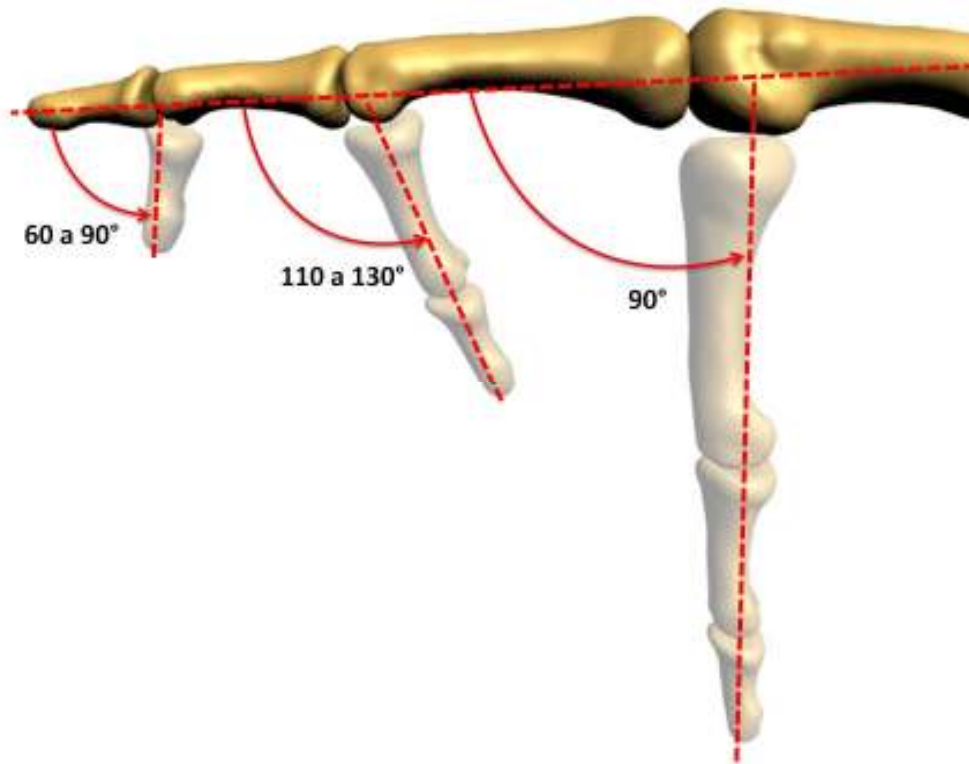
### 3.4.9.2 Las articulaciones interfalángicas

Las articulaciones interfalángicas son del tipo troclear: poseen un solo grado de libertad y, por lo tanto, pueden realizar solo movimientos de flexión-extensión. Aunque en realidad, la extensión es



simplemente el retorno a la posición de partida, situándose las falanges media y distal en la prolongación del eje de la falange proximal, normalmente extendida.

El movimiento de flexión de la falange proximal sobre la palma de la mano alcanza los  $90^\circ$ , mientras que la flexión de la falange media sobre la proximal puede alcanzar de  $110$  a  $130^\circ$ . Por último, la flexión de la falange distal sobre la media alcanza una amplitud entre  $60$  y  $90^\circ$ .

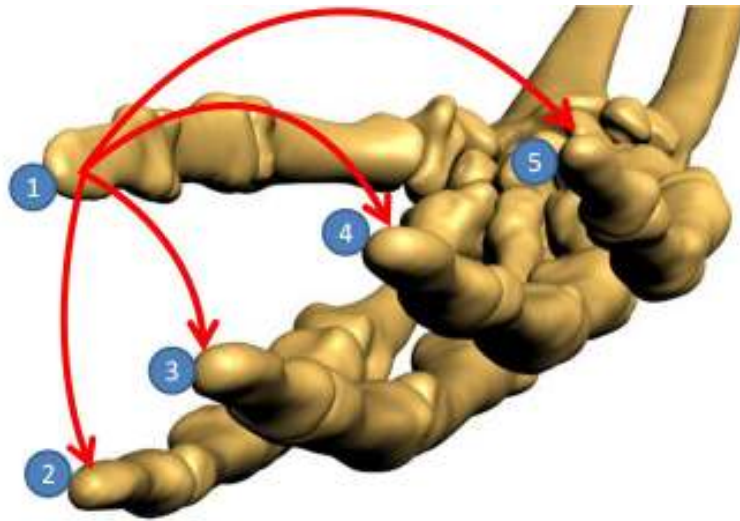


**Imagen 65. Amplitud de los movimientos de flexión de las falanges de los dedos**

### **3.4.10 Movimientos del dedo Pulgar**

El pulgar ocupa una posición y desempeña una función aparte en la mano puesto que es indispensable para realizar las pinzas pulsodigitales con cada uno de los restantes dedos, y en particular con el dedo índice. Sin su presencia, la mano pierde la mayor parte de sus habilidades.

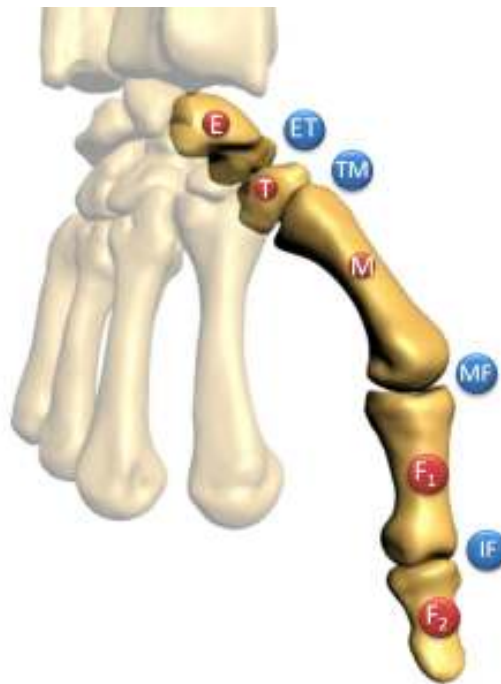
El pulgar debe esta función eminente, en parte, a que se localiza por delante de la palma de la mano y de los otros dedos ya que esto le permite, en el movimiento de oposición, dirigirse hacia los otros dedos de forma aislada o general. Por otra parte, debe su función a la gran flexibilidad funcional que le proporciona la organización tan peculiar de su columna articular.



**Imagen 66. El pulgar puede oponerse hacia cada uno de los otros dedos**

La columna osteoarticular del pulgar contiene cinco piezas óseas que constituyen el radio externo de la mano:

1. El escafoides **E**
2. El trapecio **T**
3. El primer metacarpiano **M<sub>1</sub>**
4. La primera falange **F<sub>1</sub>**
5. La segunda falange **F<sub>2</sub>**



**Imagen 67. Columna osteoarticular del pulgar**

Las articulaciones de la columna del pulgar son cuatro:

1. La articulación trapezoescafoidea **TE**, que permite que el trapezio efectúe un corto desplazamiento hacia delante sobre la carilla inferior, que se apoya sobre el tubérculo del escafoides: en este caso el trapezio lleva a cabo un movimiento de flexión de escasa amplitud.
2. La articulación trapezometacarpiana **TM** dotada de dos grados de libertad.
3. La articulación metacarpofalángica **MF** que posee dos grados de libertad.
4. La articulación interfalángica **IF** con un solo grado de libertad.

En total cinco grados de libertad son necesarios y suficientes para realizar la oposición del pulgar.

### **3.4.10.1 La oposición del pulgar**

La oposición del pulgar es la facultad para desplazar la yema del pulgar para contactar con las yemas de los otros cuatro dedos para realizar lo que se consideran pinzas pulsodigitales.

En el movimiento de oposición, el pulgar acude al encuentro de otro dedo, el dedo índice con mayor frecuencia. Para realizar esta acción, se necesita de tres componentes principales:





1. La antepulsión del primer metacarpiano y de forma accesoria, de la primera falange.
2. La aducción del primer metacarpiano y la inclinación lateral de la primera falange sobre el metacarpiano hacia su borde radial; estas acciones son más pronunciadas cuando la oposición se realiza con un dedo más lejano. Por lo tanto, son mayormente apreciables en la oposición pulgar-meñique.
3. La rotación longitudinal del metacarpiano y de la primera falange en sentido de la pronación.

### 3.4.10.2 La articulación trapezometacarpiana

La articulación trapezometacarpiana **TM** se localiza en la base de la columna móvil del pulgar y desempeña un papel primordial puesto que garantiza su orientación y participa de forma importante en el mecanismo de la oposición.

Los anatomistas la han denominado articulación sillar pues concuerda con su forma de silla de montar, cóncava en un sentido y convexa en el otro. Existen dos superficies en forma de silla, una en el trapecio y la otra en la base del primer metacarpiano que no se pueden corresponder más que gracias a una rotación de  $90^\circ$  que haga coincidir la curva convexa de una con la curva cóncava de la otra y viceversa.

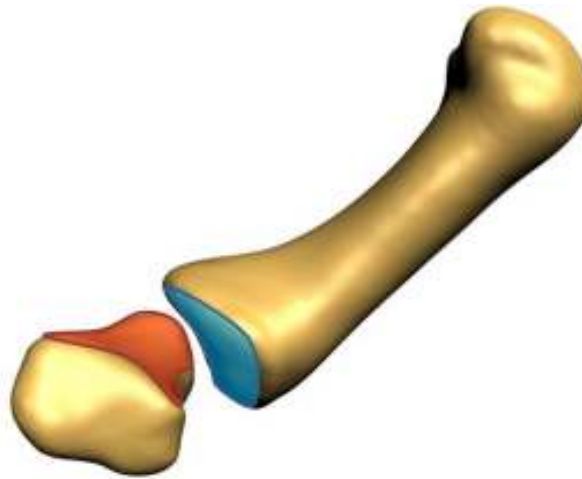


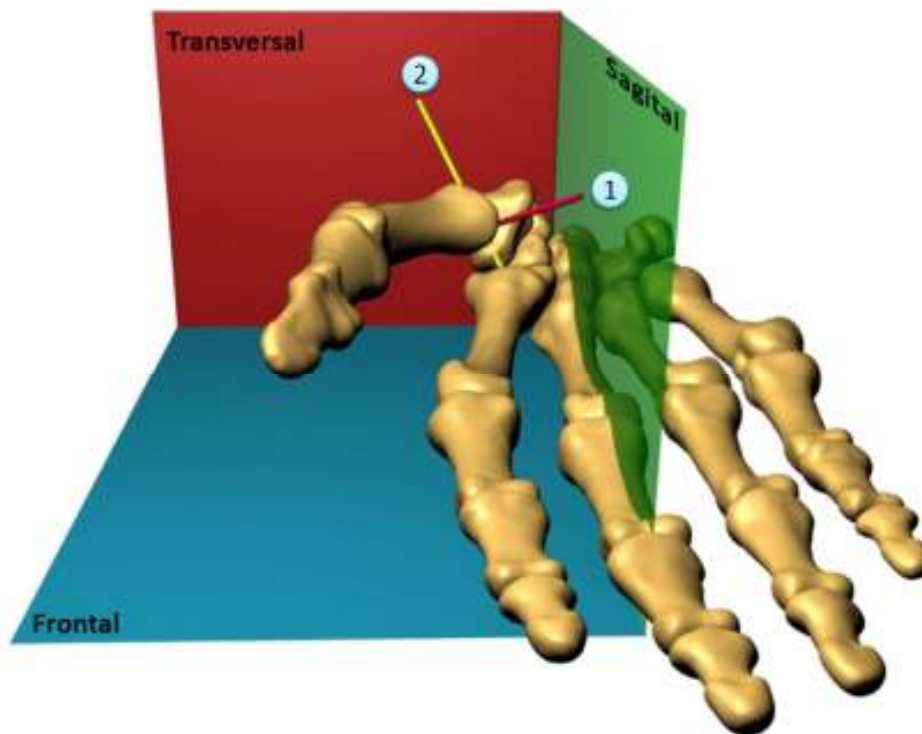
Imagen 68. Articulación trapezometacarpiana



### 3.4.10.3 Los movimientos del primer metacarpiano

El primer metacarpiano puede realizar, de forma aislada o simultánea, movimiento en torno a dos ejes ortogonales y un movimiento sobre su eje longitudinal que deriva de los movimientos precedentes.

Los dos ejes de la articulación trapezometarpiana, no están incluidos en los tres planos de referencia habituales, son oblicuos a estos. Se puede deducir entonces que los movimientos del primer metacarpiano se efectúan en planos oblicuos a los tres planos de referencia clásicos.



**Imagen 69. Ejes de la articulación trapezometarpiana**

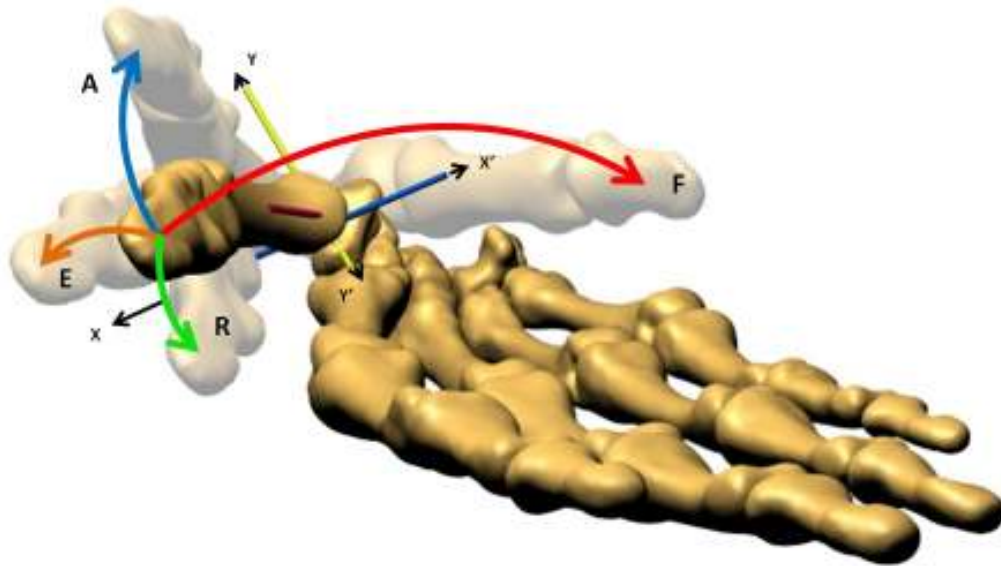
- 1) Curva cóncava del trapecio.
- 2) Curva cóncava de la silla del primer metacarpiano.

Se considera actualmente que el eje de flexoextensión del primer metacarpiano está localizado en el trapecio, que el eje de abducción-aducción se localiza en la base del metacarpiano y que están muy poco distantes el uno del otro.



La definición de los movimientos puros del primer metacarpiano en el sistema de referencia trapezoide se establece como sigue:

- En torno al eje **XX'** (eje **1** de la figura anterior) en el que el pulgar se orienta hacia uno de los otros cuatro dedos para oponerse, se efectúa un movimiento de anteposición-retroposición en el transcurso del cual la columna del pulgar se desplaza en un plano **AOR** perpendicular al eje **1** y paralelo al de la uña del pulgar.
  - La retroposición **R** dirige al pulgar hacia atrás para conducirlo al plano de la palma de la mano, alejado aproximadamente  $60^\circ$  del segundo metacarpiano.
  - La anteposición **A** dirige al pulgar hacia adelante, casi perpendicular al plano de la palma de la mano, en una posición que los autores *anglófonos (glosario)* denominan abducción.
  
- En torno al eje **YY'** (eje **2** de la figura anterior), donde se efectúa el movimiento de flexoextensión en un plano **FOE** perpendicular al eje **2** y al plano precedente.
  - La extensión **E** dirige el primer metacarpiano hacia arriba, hacia atrás y hacia afuera formando un ángulo de  $30$  a  $40^\circ$  con el segundo metacarpiano y se prolonga por la extensión de la primera y segunda falange, conduciendo la columna del pulgar casi en el plano de la palma de la mano.
  - La flexión **F** es el movimiento que dirige al primer metacarpiano hacia abajo, hacia adelante y hacia adentro, sin sobrepasar en esa dirección el plano sagital que pasa por el segundo metacarpiano, aunque prolongándose a través de la flexión de las falanges que hace que el pulpejo contacte con la palma de la mano a la altura de la base del dedo meñique.

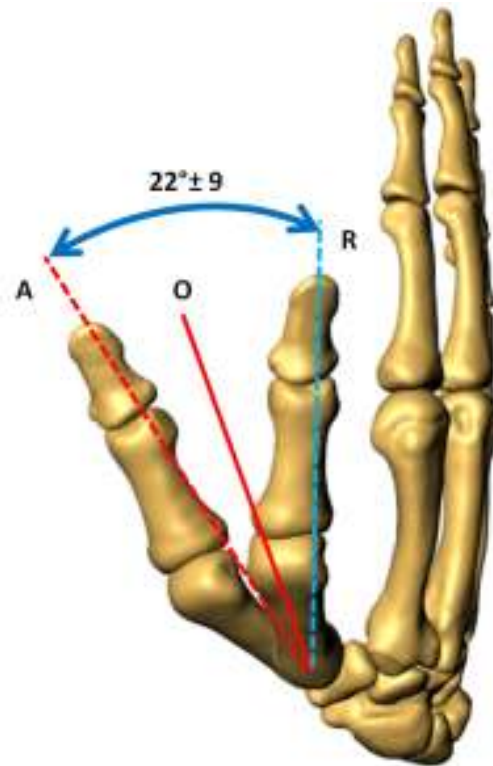


**Imagen 70. Movimientos de anteposición-retroposición y flexoextensión en torno a los ejes de la articulación trapezometacarpiana del pulgar**

Las amplitudes de los movimientos anteriormente descritos se miden entre los ejes longitudinales del primer y segundo metacarpianos. La resta de la cifra de retroposición de la cifra de la anteposición, define la carrera de ante-retropulsión.

La carrera de ante-retropulsión es de  $22^\circ \pm 9^\circ$  con una diferencia dependiente del sexo:

- En el hombre:  $19^\circ \pm 8^\circ$ ;
- En la mujer:  $24^\circ \pm 9^\circ$ ;



**Imagen 71. Carrera de ante-retropulsión**

La carrera de flexoextensión es de  $17^\circ \pm 9^\circ$  con una diferencia dependiente del sexo:

- En el hombre:  $16^\circ \pm 8^\circ$ ;
- En la mujer:  $18 \pm 9^\circ$ ;

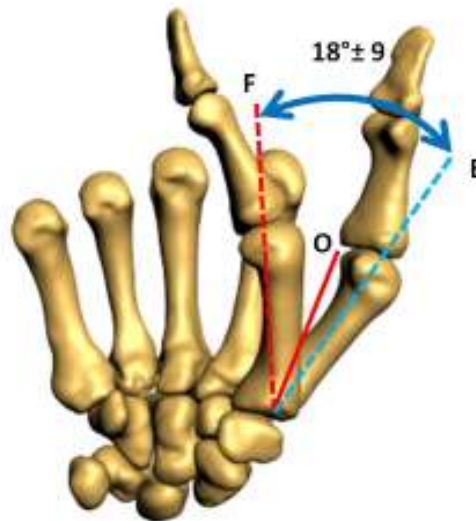

Imagen 72. Carrera de flexoextensión

Aparte de estos movimientos puros de ante-retroposición y de flexoextensión, todos los demás movimientos del primer metacarpiano son movimientos complejos que asocian, en diversos grados, movimientos en torno a los dos ejes, sucesivos o simultáneos, y que integran, una rotación automática o una rotación conjunta sobre el eje longitudinal que desempeña una función esencial en la oposición del pulgar.

#### 3.4.10.4 La articulación metacarpofalángica del pulgar

Los anatomistas consideran a la articulación metacarpofalángica del pulgar una *condílea (glosario)*, una ovoide. Por lo tanto, posee, como todas las condíleas, dos grados de libertad, la flexoextensión y la lateralidad. En realidad, su compleja biomecánica asocia un tercer grado de libertad, la rotación de la primera falange sobre su eje longitudinal, movimiento indispensable en la oposición.

A partir de la posición de alineación o de extensión los movimientos de la articulación metacarpofalángica del pulgar son los siguientes:

- La flexión pura (flecha 1) en torno a un eje transversal  $f_1$ ;
- Dos tipos de movimientos complejos de flexión-inclinación-rotación longitudinal:



- Flexión-inclinación cubital-supinación (flecha 2) en torno a un eje oblicuo y evolutivo  $f_2$ .
- Flexión-inclinación radial-pronación (flecha 3) en torno a un eje oblicuo en el otro sentido, y también evolutivo  $f_3$ .

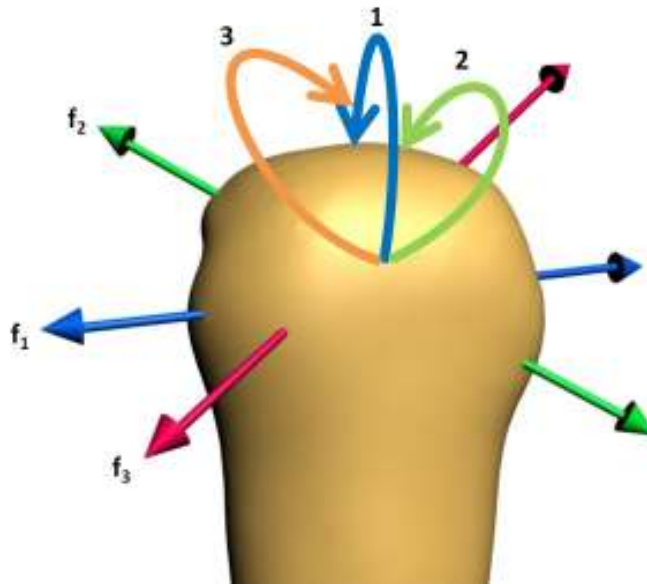
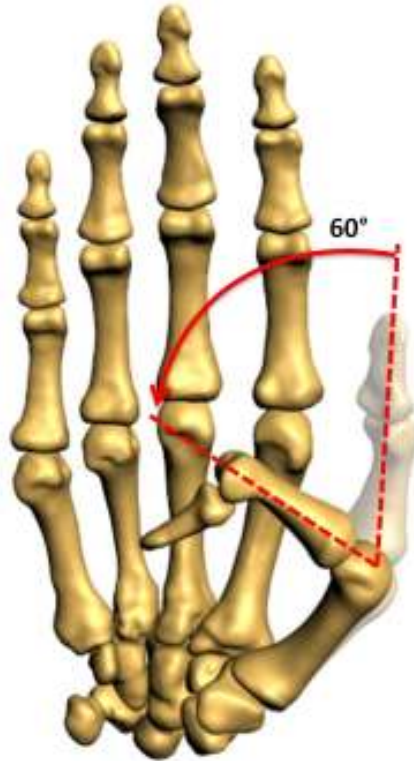

Imagen 73. Ejes de movimiento de la articulación metacarpofalángica del pulgar



La flexión tiene una amplitud de 60 a 70°.

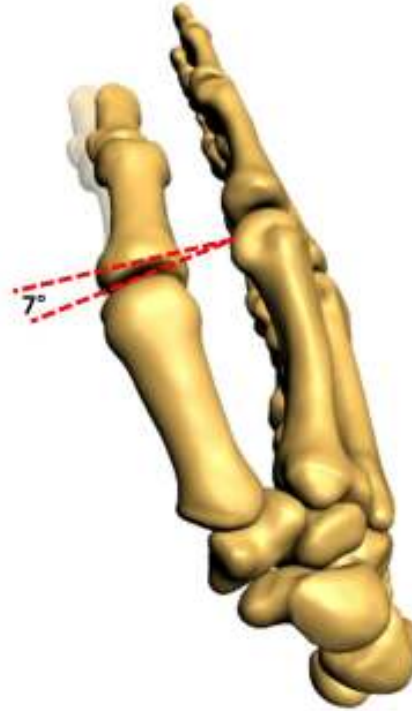


**Imagen 74. Amplitud de la flexión en la articulación metacarpofalángica del pulgar**





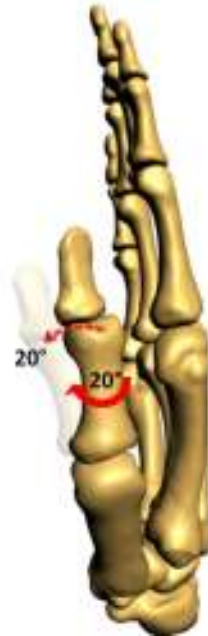La inclinación cubital es de pocos grados y la supinación tiene una amplitud de 5 a 7°



**Imagen 75. Amplitud del movimiento de supinación de la articulación metacarpofalángica del pulgar**



La inclinación radial y la pronación tienen una amplitud de  $20^\circ$  aproximadamente cada una.



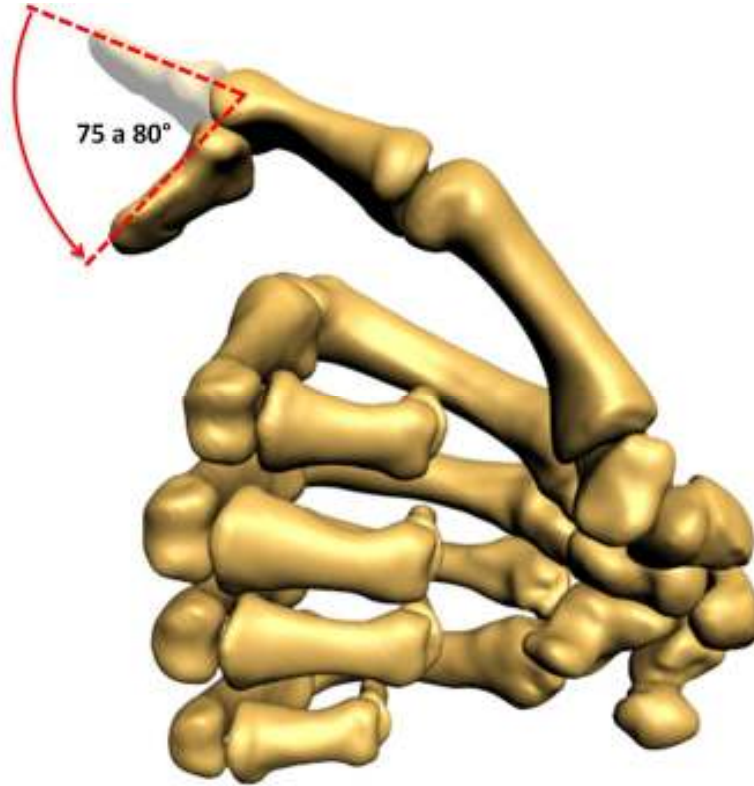
**Imagen 76. Amplitud de los movimientos de inclinación radial y pronación de la articulación metacarpofalángica del pulgar**

### **3.4.10.5 La articulación interfalángica del pulgar**

La articulación interfalángica del pulgar es de tipo troclear, posee un único eje transversal y fijo, que pasa por el centro de la curva de los cóndilos de la primera falange, en torno al cual se efectúan los movimientos de flexoextensión.



La flexión activa tiene una amplitud de 75 a 80°.



**Imagen 77. Amplitud la flexión en la articulación interfalángica del pulgar**

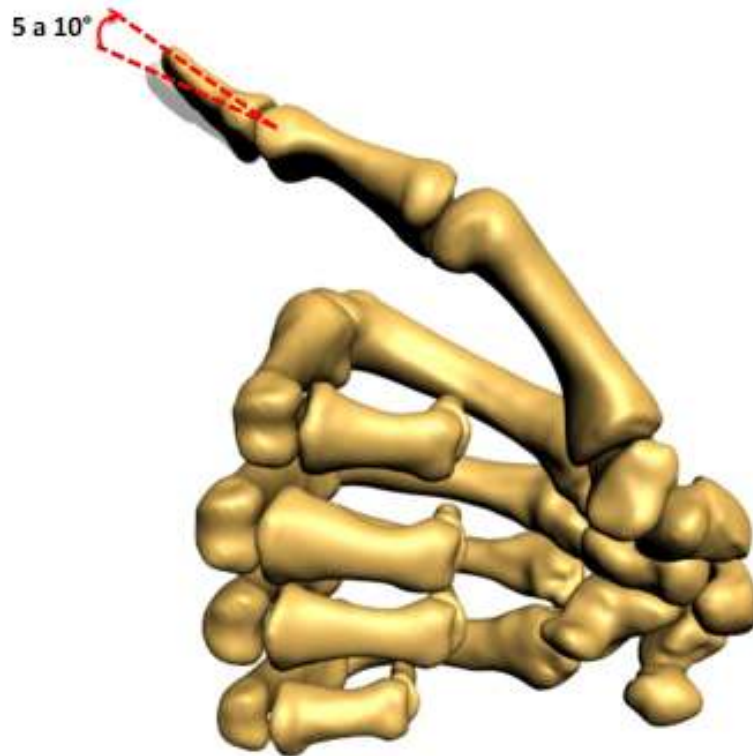


Imagen 78. Amplitud la extensión en la articulación interfalángica del pulgar

### 3.5 Realidad Virtual

La realidad virtual ha tenido una gran importancia en los últimos años, pero las raíces de esta tecnología se encuentran en los años 50, cuando el mundo de las computadoras todavía estaba en sus inicios, hasta que surgió una idea que cambiaría la forma en que la gente interactuara con las computadoras y así hacer posible la realidad virtual.

Uno de los antecedentes más influyentes de la realidad virtual, fue el simulador de vuelo. Después de la segunda guerra mundial y durante los años 90, los militares y la industria gastaron millones de dólares para simular el vuelo de aviones y posteriormente para simular otros tipos de transporte.

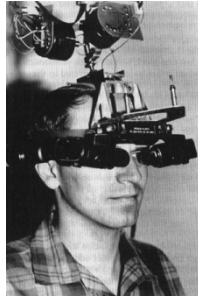
Por medio de simuladores bajaron los costos para entrenar a pilotos en tierra antes de lanzarlos a vuelos reales, además de que los pilotos no arriesgaban su vida. Los primeros simuladores consistían en una cabina de piloto construida sobre una plataforma móvil. El problema es que les faltaba la visión panorámica, lo cual cambió con la integración de pantallas de video en la cabina.



En 1970, los gráficos generados por computadora habían reemplazado los videos en los simuladores. Estos vuelos simulados operaban en tiempo real, aunque los gráficos eran bastante primitivos. En 1979, los militares empezaron a experimentar con cascos de simulación. A principios de los ochenta, una gran mejora en el software, hardware y las plataformas de movimiento, permitían a los pilotos navegar por detallados mundos virtuales.

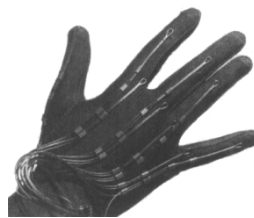Sin embargo, hay otros antecedentes importantes que fueron influencia a la realidad virtual:

- En 1958 Philco Corporation desarrolla un sistema basado en un dispositivo visual de casco controlado por los movimientos de la cabeza del usuario.
- A principios de los años 60, Ivan Sutherland y otros crean el casco visor (HMD, Head Mounted Display) mediante el cual un usuario podía examinar por medio de movimientos de la cabeza, un ambiente gráfico.



**Imagen 79. Head mounted display**

- En 1969, Myron Krueger creó ambientes interactivos que permitían la participación del cuerpo completo, en eventos apoyados por computadoras.
- A principios de los años 70, Frederick Brooks logra que los usuarios muevan objetos gráficos mediante un manipulador mecánico.
- En 1980 la compañía Stereo Graphics hace los lentes de visión estéreo.
- En 1982 Thomas Zimmerman patenta un guante electrónico que invento mientras investigaba sobre cómo controlar con la mano un instrumento musical virtual, mejor conocido con el nombre de Dataglove.



**Imagen 80. Dataglove**



- Jaron Lanier aportó el término de Realidad Virtual, concretando la variedad de conceptos que se manejaban en esa época.
- En 1984, Michael Mc Greevy y sus colegas de la NASA desarrollan lentes de datos con los que el usuario puede ahora mirar el interior de un mundo gráfico mostrado en una computadora.
- En 1987 la compañía Inglesa Dimensión Internacional desarrolla un software de construcción de mundos tridimensionales para PC.
- En 1989 ATARI saca al mercado la primera máquina de galería de vídeo juegos con tecnología 3D. En ese mismo año Autodesk presenta su primer sistema de realidad virtual para PC.
- En los años 90, IBM desarrolla un prototipo informático para la creación de realidad virtual. Este sistema generaba modelos del mundo real basados en representaciones tridimensionales y estereoscópicas de objetos físicos con los que pueden interactuar varias personas simultáneamente.

### 3.5.1 Conceptos generales

La realidad virtual es una simulación por computadora, dinámica y tridimensional, con alto contenido gráfico, acústico y táctil, orientada a la visualización de situaciones y variables complejas, en la cual el usuario interactúa por medio del uso de sofisticados dispositivos de entrada, a mundos que aparentan ser reales, resultando inmerso en ambientes altamente participativos, de origen artificial.

La realidad virtual ideal sería la que desde una inmersión total nos permita una interacción sin límites con el mundo virtual, además de aportarnos como mínimo los mismos sentidos que tenemos en el mundo real (vista, oído, tacto, gusto, olfato).

Las principales características de la realidad virtual son:

- Se expresa en lenguaje gráfico tridimensional.
- Su comportamiento es dinámico y opera en tiempo real.
- Su operación está basada en la incorporación del usuario en el interior del medio computarizado.
- Posee la capacidad de reaccionar ante el usuario, ofreciéndole, en su modalidad más avanzada, una experiencia inmersiva, interactiva y multisensorial.

El objetivo de la realidad virtual es crear un mundo posible que contenga objetos, definiendo las relaciones que hay entre ellos y la naturaleza de las interacciones entre los mismos; poder presenciar un objeto o estar dentro de él; que varias personas puedan interactuar en entornos que no existen en la realidad sino que han sido creados para distintos fines.



Para lograr la realidad virtual se hace uso de dispositivos de entrada y/o salida. Los dispositivos de entrada toman la información del usuario y la mandan a la computadora, como ejemplos tenemos los ratones 3D, scanner, las esferas de seguimiento. Los dispositivos de salida sacan la información de la computadora y la presentan al usuario, como ejemplo tenemos los lentes estereoscópicos, audífonos para audio 3D, el monitor, todo esto en conjunto con una computadora que se encargara de ejecutar el universo virtual.

### 3.5.2 Inmersiva

La realidad virtual inmersiva permite a las personas interactuar dentro de un entorno virtual tridimensional generado artificialmente. Estos ambientes tridimensionales son generados por la computadora y la participación del usuario por medio de diversos dispositivos, tales como cascos HDM, guantes, entre otros accesorios, los cuales permiten capturar la posición y los movimientos que la persona realiza con su cuerpo, para luego representarlo en el ambiente de la realidad virtual.

Los dispositivos de interacción regularmente se basan en sistemas de captura de los movimientos del usuario, de tal manera que se realizan de forma natural, sin tener que concentrarse en cambiar protocolos de interacción. Estos son de alto costo y generalmente el usuario prefiere manipular el ambiente virtual por medio de dispositivos como son el teclado y el ratón.

Uno de los factores más importantes para la retroalimentación en los sistemas de realidad virtual inmersiva es la forma de visualización, esto se logra por medio de la estereoscopia que produce vistas tridimensionales y así obtener un mayor sentido de realidad.

Otras alternativas para lograr la sensación de inmersión son los sistemas de proyección en múltiples pantallas, como el sistema CAVE que muestra una serie de proyecciones generadas por computadora que envuelven al usuario en un espacio en forma de cuarto.



Imagen 81. Sistema CAVE



La realidad virtual inmersiva (dependiendo del tipo de aplicación) requiere de los siguientes elementos:

- Cargadores de escenas 3D
- Formas de navegación
- Manejo de colisiones
- Animación de objetos
- Simulación de física
- Integración de personajes
- Inteligencia Artificial
- Sonido espacial
- Espacios envolventes
- Interfaces de interacción

La ventaja principal de este tipo de realidad virtual es que se puede interactuar en espacios inaccesibles o con ciertos riesgos y poder modificar los eventos que ahí ocurren. Como por ejemplo el adiestramiento en casos de siniestros, en los ambientes virtuales se puede generar diversas situaciones de riesgo y el usuario puede interactuar con respecto a él, permitiendo tener fallas, lo que en una simulación real podría ser peligroso o de alto costo.

### 3.5.3 Estereoscopia

La visión estereoscópica es la visión binocular que produce la sensación de una imagen en tres dimensiones, al ser procesadas por el cerebro, a la vez, las dos imágenes que captan las retinas oculares. Puesto que los campos de visión están superpuestos en gran parte para obtener este efecto, nada más el área superpuesta permite la visión tridimensional.


Para poder observar correctamente una imagen estereoscópica, cada ojo debe ver solamente la imagen que le corresponde. Para ello se han ideado diversos sistemas como son:

- Visión libre paralela. Los ojos observan cada uno su imagen correspondiente, manteniendo sus ejes ópticos paralelos.
- Visión libre cruzada. Las imágenes se observan cruzando los ejes ópticos de los ojos. El par estéreo se presenta invertido, es decir, la imagen derecha está situada a la izquierda y viceversa.
- Anáglifo. Se utilizan filtros de colores complementarios, como rojo y azul o rojo y verde. La imagen presentada en rojo no es vista por el ojo que tiene un filtro del mismo color, pero si se puede ver con un filtro de diferente color, ya sea azul o verde. Este método no es muy





bueno, ya que el uso prolongado, se puede perder la luminosidad, alteración de los colores y cansancio visual.



**Imagen 82. Lentes que se utilizan para el sistema de anáglifo**

- Polarización. Se utiliza luz polarizada para separar las imágenes izquierda y derecha. El sistema de polarización no altera los colores, aunque hay una cierta pérdida de luminosidad.



**Imagen 83. Lentes que se utilizan para el sistema de polarización**

- Alternativo. Con este sistema se presentan en secuencia y alternativamente las imágenes izquierda y derecha, sincronizadas con unos lentes con obturadores de cristal líquido, de forma que cada ojo ve solamente su imagen correspondiente. A una frecuencia elevada, el parpadeo es imperceptible.



**Imagen 84. Lentes que se utilizan para el sistema alternativo**

- Monitores 3D. Con estos monitores no se necesita de lentes especiales para su visualización. Todos ellos emplean variantes del sistema lenticular, es decir, micro lentes dispuestas paralela y verticalmente sobre la pantalla del monitor, que generan una cierta desviación a partir de dos o más imágenes.



**Imagen 85. Monitor 3D donde no se hace uso de ningún tipo de lentes**



### 3.5.4 No inmersiva

La realidad virtual no inmersiva es aquella que se crea cuando el participante explora diversos ambientes haciendo uso de los dispositivos de hardware comunes: ratón, monitor, tarjeta de sonido y bocinas. Este enfoque no inmersivo tiene varias ventajas sobre el enfoque inmersivo como bajo costo y sobre todo rápida aceptación de los usuarios.

Por ello, una gran cantidad de videojuegos que se comercializan en la actualidad han incorporado algunos elementos de realidad virtual no inmersiva, para ofrecer a los usuarios un ambiente que genera participación activa de los jugadores.

Otro ejemplo de realidad virtual no inmersiva es el internet que nos provee con medios para reunirnos con diferentes personas en el mismo espacio virtual. En este sentido internet tiende a ser un mecanismo de telepresencia.

Este medio nos brinda con espacios o realidades que físicamente no existen pero que sin embargo forman parte de nuestras formas de vida. Es a través de internet como nace VRML, que es un estándar para la creación de mundos virtuales no inmersivos.

### 3.5.5 Importancia de la realidad virtual

La realidad virtual es una tecnología adecuada para la enseñanza, debido a su facilidad para captar la atención de los estudiantes mediante su inmersión en mundos virtuales relacionados con las diferentes asignaturas, lo cual ayuda en el aprendizaje de sus contenidos.

En la industria se utiliza la realidad virtual para mostrar a los clientes aquellos productos que sería demasiado caro enseñar de otra manera o simplemente no están contruidos porque se realizan a medida.

Otro campo de aplicación es el de la construcción de edificios, donde la realidad virtual permite el diseño del interior y exterior de una vivienda antes de construirla, de forma que el cliente pueda participar en el mismo realizando una visita virtual de la vivienda que se va a construir.

En el tratamiento de fobias también se hace uso de la realidad virtual, donde el paciente tiene el control de la realidad y puede ir manejando su experiencia dentro de la misma.

En la oceanología, para visualizar una estructura tridimensional de la superficie del océano, para estudiar comportamientos o fenómenos naturales, observando temperaturas, dirección de vientos o velocidad.

Visitas virtuales a lugares o templos antiguos que por alguna razón no están disponibles para que las personas los visiten.



El fin de este proyecto, que se encuentra en el campo de la medicina, para facilitar la enseñanza de la anatomía ósea y biomecánica del miembro superior.

Por lo tanto, la realidad virtual es de gran importancia ya que puede ser aplicada en cualquier campo como la educación, telecomunicaciones, juegos, entrenamiento militar, procesos industriales, trabajo a distancia, etc.